厚生労働科学研究費補助（難治性疾患政策研究持病）間脳下垂体機能障害に関する調査研究班
東京女子医科大学 弥生記念講堂, 2026年1月17日

市民公開講座　講演２.

下垂体手術の最前線：
キーワードは安全・確実・低侵襲

虎の門病院 間脳下垂体外科　西岡 宏

虎の門病院 間脳下垂体外科
https://www.pituitary.expert/

国家公務員共済組合連合会 虎の門病院 TORANOMON HOSPITAL

1

下垂体手術の最前線

下垂体？

下垂体腫瘍？

内視鏡下経鼻手術？

安全・確実・低侵襲な手術！

2

下垂体

脳の中央下部にある約1cm程度の**内分泌組織**.
全身の内分泌組織（副腎・甲状腺・性腺など）の働きを制御している（内分泌中枢）.

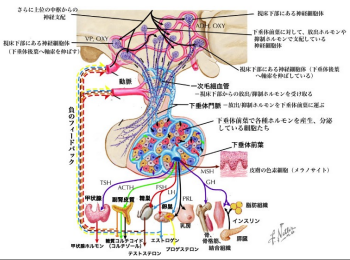

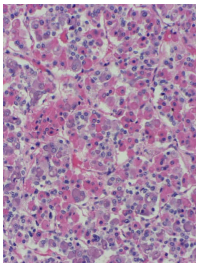

正常下垂体前葉組織
（ヘマトキシレンエオジン染色）

3

下垂体ってどこ？

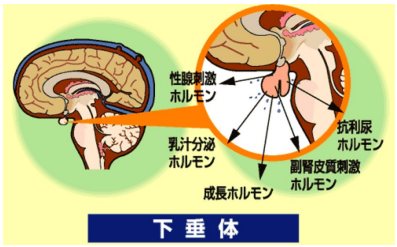

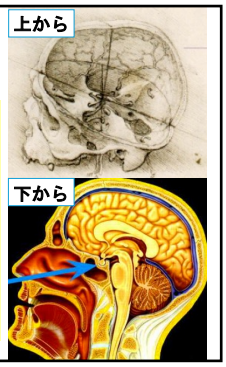

4

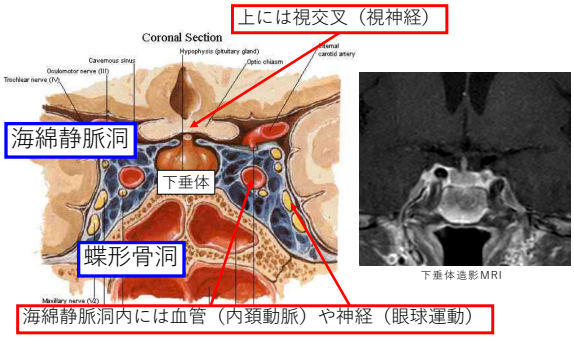

下垂体造影MRI

5

下垂体腫瘍（腺腫, 神経内分泌腫瘍）

- 下垂体(前葉の内分泌細胞)から発生.
- ほとんどは**良性**腫瘍.
- **ホルモン産生能**により大きく二分：
  機能性(ホルモン産生)・非機能性 腫瘍.
- 「**脳腫瘍**」 かつ「**内分泌腫瘍**」 !
- 脳腫瘍の約20%.

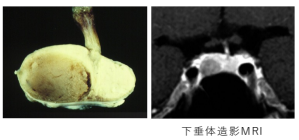

下垂体造影MRI

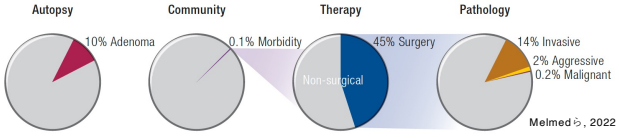

6

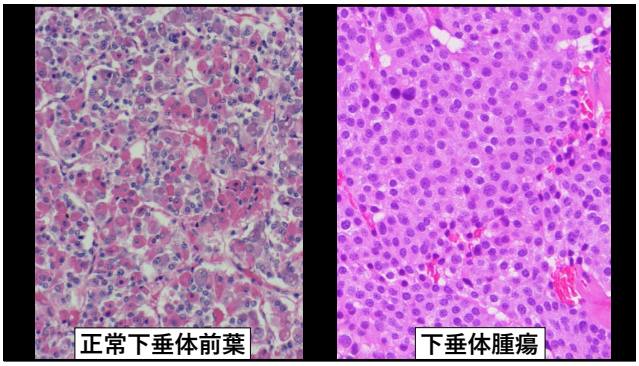

7

下垂体腫瘍（腺腫, 神経内分泌腫瘍）の症状

「脳腫瘍」

周囲組織を(主に)圧排性に増大：
頭痛, 視力視野障害,
下垂体機能低下症 など

「内分泌腫瘍」

ホルモンの異常：不足と過剰

成長ホルモンの不足
成人成長ホルモン分泌不全
(AGHD)

成長ホルモンの過剰
成長ホルモン産生腫瘍



周囲圧迫症状で発症：
非機能性腫瘍・
大型腫瘍が多い.

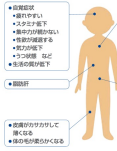

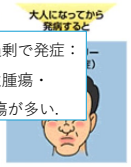

ホルモン過剰で発症：
機能性腫瘍・
小型腫瘍が多い.

8

先端巨大症は昔からあった?!

大空 武左衛門 寛政8年(1796)－ 天保3年(1832)

身長 7尺5寸(227cm), 体重 35貫(131kg), 掌長 1尺2寸(36cm)

カルロス２世
ハプスブルク家最後のスペイン国王
（在位：1665年 - 1700年）





富岡八幡宮

渡辺崋山 筆

牛跨（うしまたぎ）

9

下垂体腫瘍に対する治療

1.外科治療

2.薬物治療：機能性腫瘍

3.放射線治療

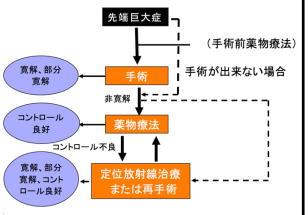

厚生労働省：診断と治療の手引き（2023年版）

10

下垂体手術の歴史



Hermann Schloffer (1868-1937)
1907年3月16日
初めての経蝶形骨洞手術

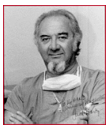

Jules Hardy (1932-2022)

顕微鏡下経蝶形骨洞手術 (Hardy手術)
1960年代～

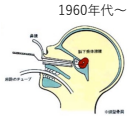



内視鏡下経鼻頭蓋底手術 (2000年～)





Harvey Cushing (1869-1939)

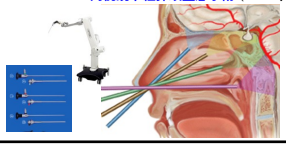

11

本邦における下垂体手術法の推移

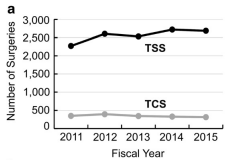

TSS：経蝶形骨洞手術、TCS：開頭術

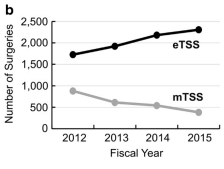

eTSS：内視鏡下経蝶形骨洞手術
mTSS：顕微鏡下経蝶形骨洞手術

Hattori Y. Acta Neurochir 162: 1317-23, 2020

12

何故 内視鏡?

利点
- 広範囲視野／パノラマビュー
- 視野照明の向上・近接術野
- 拡大術への応用
- 教育

欠点
- 2次元視野（2D）
- 手術器具の緩衝



Pirate's surgery:
One eye, one hand



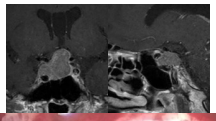
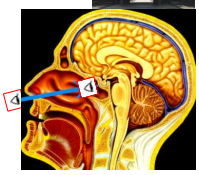
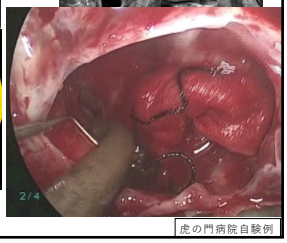

虎の門病院自験例

13

どう見るかよりも どう摘出するか

以前の摘出法
腫瘍が軟らかいことを利用した
小窓口からのキュレッティング法.

現在の摘出法
腫瘍と周囲正常組織の境界
を確認する確実な摘出.

内視鏡下の Blind curetting surgery


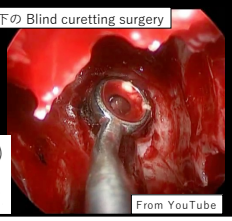

From YouTube

顕微鏡下の被膜外剥離




虎の門病院自験例

14

虎の門病院での経鼻下垂体手術件数 (2004～2022)

5,346 cases

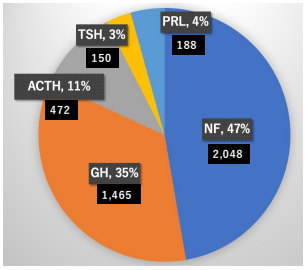

下垂体腫瘍 (腺腫)
4,323 例 (80.9%)

頭蓋咽頭腫
394例 (7.4%)

15

内視鏡下経鼻手術（左鼻腔からのアプローチ）

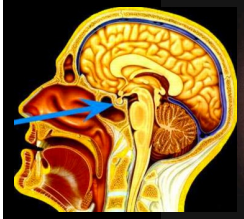
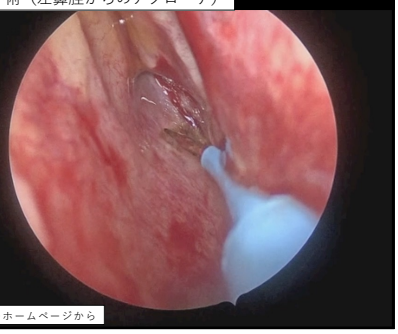

虎の門病院自験例：科のホームページから

16

下垂体腫瘍に対する手術治療のゴール

腫瘍の可及的摘出と周囲正常組織の温存 ＝ 選択的腫瘍摘出

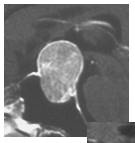
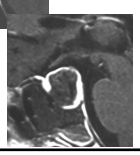

機能性腫瘍：完全な摘出による内分泌治癒.
非機能性腫瘍：可及的摘出による圧迫症状の改善.

- 十分な術野の確保
- ブラインド操作を避ける
- 直視下でのマイクロサージャリー手技の遵守
- 腫瘍と周囲正常組織の境界を常に意識
- 手術の限界と潜在的リスクを十分に認識

17

腫瘍の被膜外剥離・摘出

GH産生腫瘍：内視鏡下経鼻手術

選択的全摘出が可能：
内分泌治癒（手術治癒）
被膜外の正常下垂体の温存

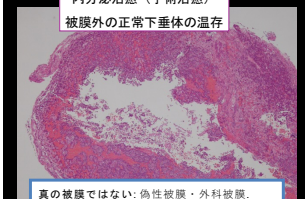

真の被膜ではない: 偽性被膜・外科被膜.
全例に被膜を認めるわけではない
術前のMRIでは被膜の同定は困難.

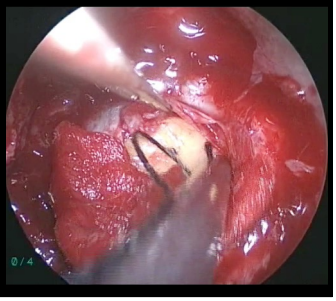

18

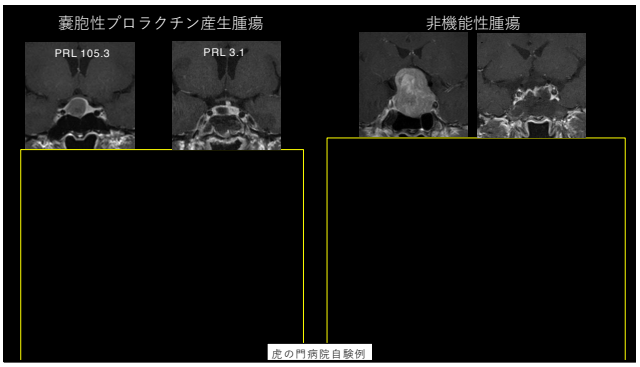

19

下垂体手術に伴う合併症

3大合併症

下垂体前葉機能低下症：～約20%

尿崩症：～10%

髄液鼻漏 (髄膜炎)：1.3～4.2%

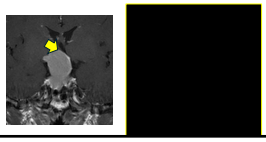

腫瘍摘出後、
髄液漏（頭蓋内と鼻腔が交通）を認めた場合、
確実な閉鎖（髄液漏修復）が必須.

- 鞍内への充填：脂肪片など
- 生体接着剤：フィブリン糊
- 吸収性/局所止血剤
- 局所補強材（人工硬膜）
- 硬膜・筋膜 縫合
- 鞍底形成：自家骨片, セラミックプレート, など
- 有茎鼻中隔粘膜弁
- 腰椎ドレナージ、安静臥床、、、、

20

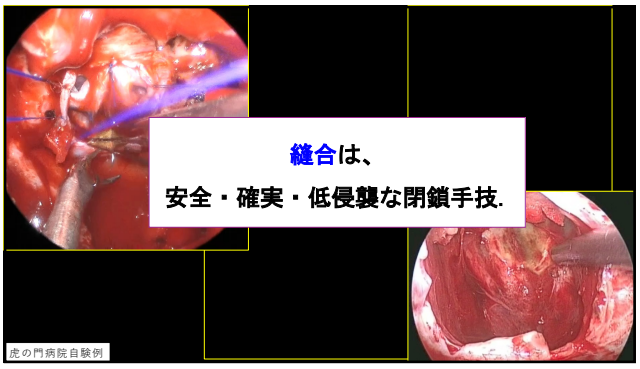

21

安全・確実な手術のために：各種モニタリングなど

- 手術用ナビゲーション
- 超音波ドプラ
- 手術中のMRI・CT
- 迅速組織診断
- 4 hands操作（術者二人）

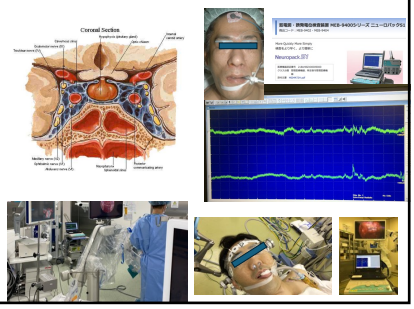

22

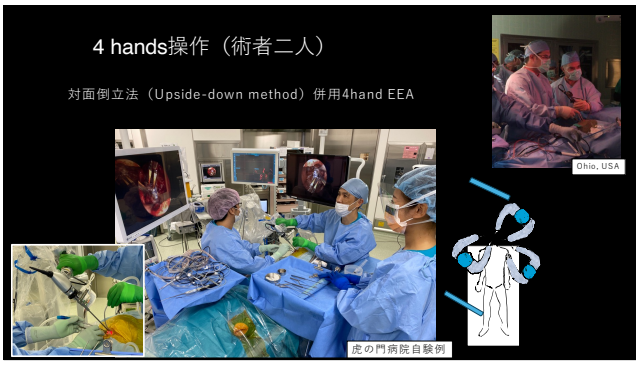

23

下垂体手術 最前線 まとめ

- 内視鏡手術が中心：高画質化 4K, 3D など.
- 摘出手技や器具の進歩により手術成績は大きく向上.
- 各種モニタリングなどが安全・確実性に貢献.
- 薬物治療も大きく進歩.

治療の選択肢が増えたことにより、各症例のニーズ、リスク、長期予後や
QOLなどを考慮した最適な個別化治療へとパラダイムシフトが生じている.

24

プロラクチン産生腫瘍：治療の第一選択は薬物治療

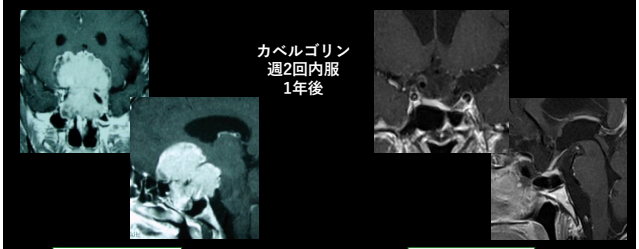

カベルゴリン
週2回内服
1年後

PRL 3875 ng/ml

PRL ＜10 ng/ml

虎の門病院自験例

25

先端巨大症

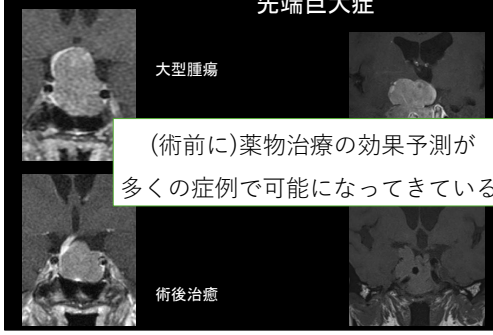

大型腫瘍

術後治癒

高齢男性

巨大浸潤性腫瘍

視機能障害

物治療 著効

先端巨大症：寛解

視機能改善

(術前に)薬物治療の効果予測が
多くの症例で可能になってきている.

26

下垂体手術 最前線 まとめ

- 内視鏡手術が中心：高画質化 4K, 3D など.
- 摘出手技や器具の進歩により手術成績は大きく向上.
- 各種モニタリングなどが安全・確実性に貢献.
- 薬物治療も大きく進歩.

治療の選択肢が増えたことにより、各症例のニーズ、リスク、長期予後やQOLなどを考慮した最適な個別化治療へとパラダイムシフトが生じている.

関連各科(内分泌内科, 小児科, 病理診断科, 放射線治療科など)との連携の重要性が増している.

27

手術の標準化

定義

一定の基準に基づき
治療方法・手術手技を統一.

目的

安全を確保し治療成績を担保する.

Coding skill の向上

手術を安全に再現可能な手順
として設計・実行できる能力.

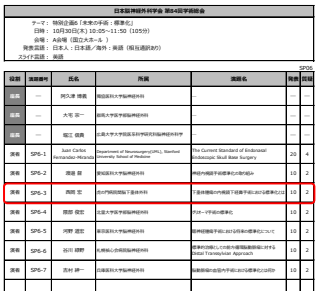

日本脳神経外科学会 第54回学術総会

テーマ： 特別企画6 「未来の手術：標準化」
日時： 10月30日(木) 10:05～11:50 (105分)
会場： A会場 (国立大ホール)
発表言語： 日本人：日本語／海外：英語 (報告通訳あり)
スライド言語： 英語

SP06

役割	演題番号	氏名	所属	演題名	発表	質疑
座長	—	阿久津 博義	福島医科大学脳神経外科	–	—	—
座長	—	大宅 宗一	岩尾大学医学部脳神経外科	–	—	—
座長	—	堀江 信貴	北海大学大学院医学科学研究科脳神経外科学	–	—	—
演者	SP6-1	Juan Carlos Fernandez-Miranda	Department of Neurosurgery(JML), Stanford University School of Medicine	The Current Standard of Endoscopic Skull Base Surgery	20	4
演者	SP6-2	渡邊 哲	東京医科大学脳神経外科	神経内視鏡手術標準化の取り組み	10	2
演者	SP6-3	西岡 宏	虎の門病院脳下垂体外科	下垂体腫瘍の内視鏡下経鼻手術における標準化とは	10	2
演者	SP6-4	藤原 俊宏	北里大学医学部脳神経外科	ドリオー・ドリオ法の標準化	10	2
演者	SP6-5	河野 道宏	東京医科大学脳神経外科	経神経腫瘍手術における標準化について	10	2
演者	SP6-6	谷川 昭野	札幌脳心血管病院脳神経外科	標準的な頭のしての前外頭脳腫瘍に対する Metal Transpiration Approach	10	2
演者	SP6-7	吉村 紳一	白鳥医科大学脳神経外科	脳動脈瘤の血管内手術における標準化とは何か	10	2

28

全摘出が困難・不可能＝手術リスクが高い 下垂体腫瘍

(海綿静脈洞) 浸潤性腫瘍

巨大・大型・不整形腫瘍

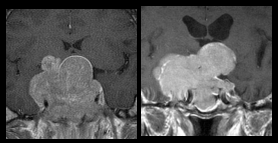

29

海綿静脈洞への腫瘍浸潤

腫瘍全摘出・内分泌治癒の最大の阻害因子

術前MRI、時には術中所見でも同定困難なことあり

内頸動脈損傷や複視などの重篤な合併症のリスク

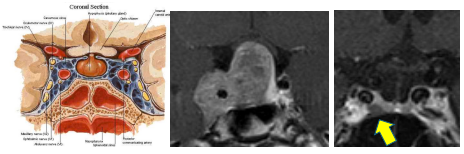

30

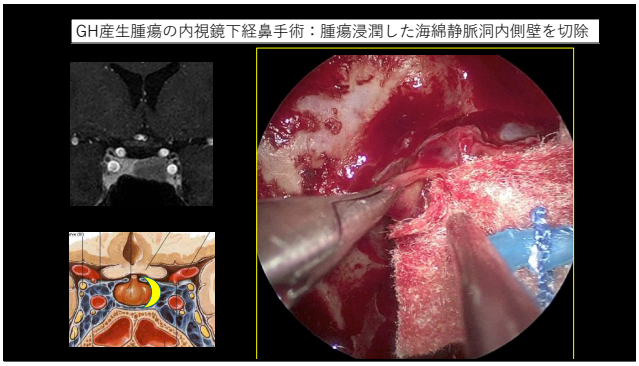

31

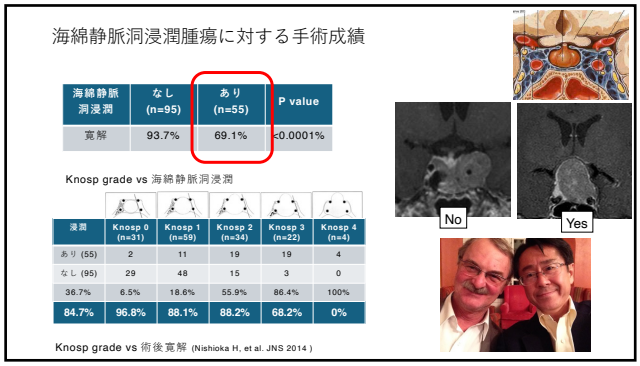

32

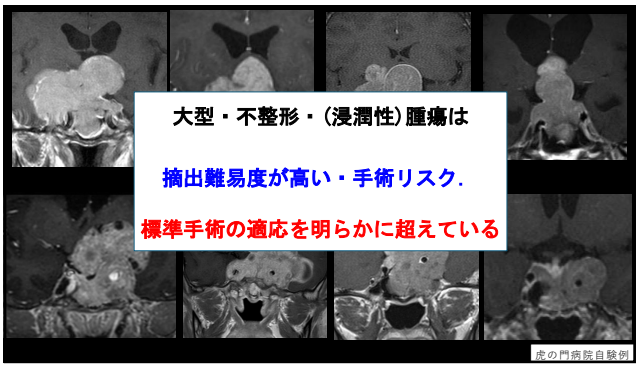

33

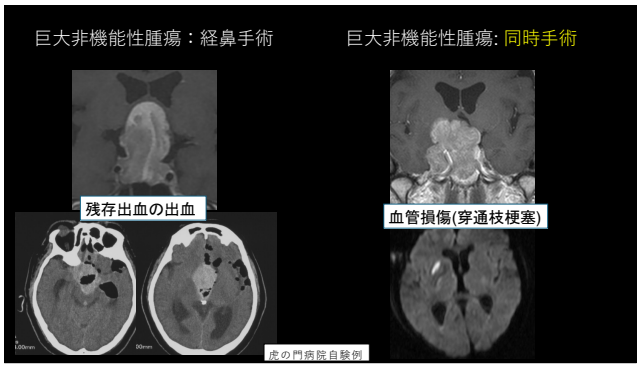

34

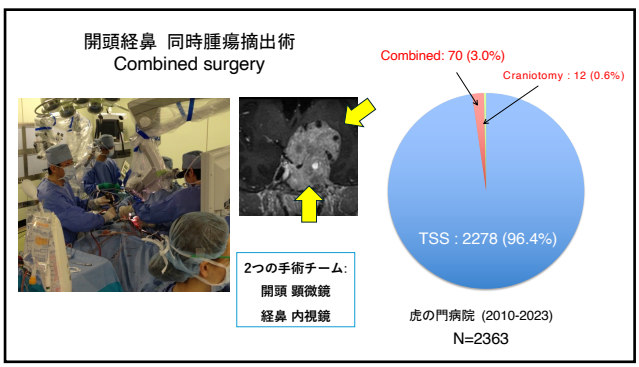

35

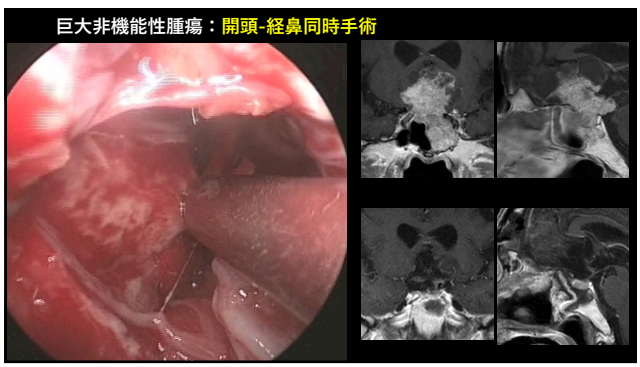

36

安全・確実な手術のために：各種モニタリングなど

- 手術用ナビゲーション
- 超音波ドプラ
- 眼球運動モニター
- 術中 VEP（視覚誘発電位）
- 手術中のMRI・CT
- 迅速組織診断
- 4 hands操作（術者二人）

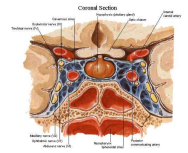
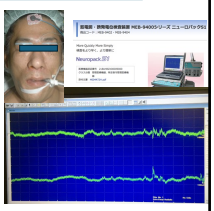




37

全摘出が困難・不可能＝手術リスクが高い 下垂体腫瘍

（海綿静脈洞）浸潤性腫瘍

巨大・大型・不整形腫瘍

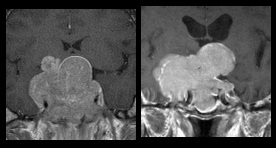

治療戦略は 病態、ニーズ、薬物治療効果、手術リスクなどを十分考慮し検討する.

腫瘍の特性・症例ごとにゴールを個別に設定する.

大多数は良性腫瘍であり放射線治療も有効.

38

まとめ

1. 下垂体腫瘍は「脳腫瘍」かつ「内分泌腫瘍」である.
2. 治療法には手術、薬物治療、放射線治療があり、いずれも近年著明に進歩した：手術に関しても大多数の腫瘍は安全確実な摘出が可能となった,
3. 各症例の病態、ニーズ、薬物治療効果、手術リスクなどと長期機能予後を十分考慮し、治療戦略を検討する (個別化治療).
4. 一部の巨大・浸潤性腫瘍は依然として難治性であり、下垂体専門医による集学的治療が必要である.

39

間脳下垂体外科
・登坂雅彦 先生
・福原紀章 先生
・福原宏和 先生
内分泌代謝科
・竹内靖博 先生
・竹下 章 先生
・辰島啓太 先生
小児科
・伊藤純子 先生
・磯島 豪 先生
・小川哲史 先生
・向山祐理 先生
脳神経外科
・原 貴行 先生
脳神経血管内治療科
・鴨田和太郎 先生

My team!



森山記念病院病院 下垂体センター
・山田正三 先生
森山記念病院 病理
・井下尚子 先生



赤坂おかだ頭痛クリニック
・岡田満夫 先生
下都賀総合病院
・小林伸行 先生
兵庫医科大学
・飯田倫子 先生
鳥取大学
・小椋貴文 先生
埼玉医科大学
・江原拓郎 先生
千葉大学
・堀口健太郎 先生
・松田達磨 先生
中村記念病院
・福井崇人 先生
・御神本雅亮 先生
名古屋大学
・永田雄一 先生
・佐々木博勇 先生

40

High Volume Centerの社会的使命

間脳下垂体疾患診療技術の啓蒙・知見の発信 (COE)

下垂体セミナー(内分泌内科・小児科・病理)

脳外科セミナー(脳外科・血管内治療科)

カダバー ハンズオンセミナー
（日本間脳下垂体腫瘍学会セミナー）
東京医科大学 人体構造学・脳外科
日本神経内視鏡学会技術認定講習会

各種講演会, 市民公開講座

若手脳外科医の研修受入
千葉大, 中村記念病院,
名古屋大, 東京医大,
兵庫医大, 防衛医大,
鳥取大, 埼玉医大

学術活動

国内外の他施設との共同研究

厚労省「班会議」など

41



42



43