厚生労働科学研究費補助金（難治性疾患政策研究事業）
間脳下垂体機能障害に関する調査研究 班
市民公開講座

2025年2月8日
東京女子医科大学 弥生記念講堂 + Web配信（ZOOM）

診断マーカーを用いた

下垂体機能低下症と尿崩症の診断と治療

～新たな展望～

藤田医科大学
内分泌・代謝・糖尿病内科学
椙村益久

COI開示

発表者名：椙村益久

演題発表内容に関連し、発表者らに開示すべき
COI関係にある企業などはありません。

視床下部、下垂体

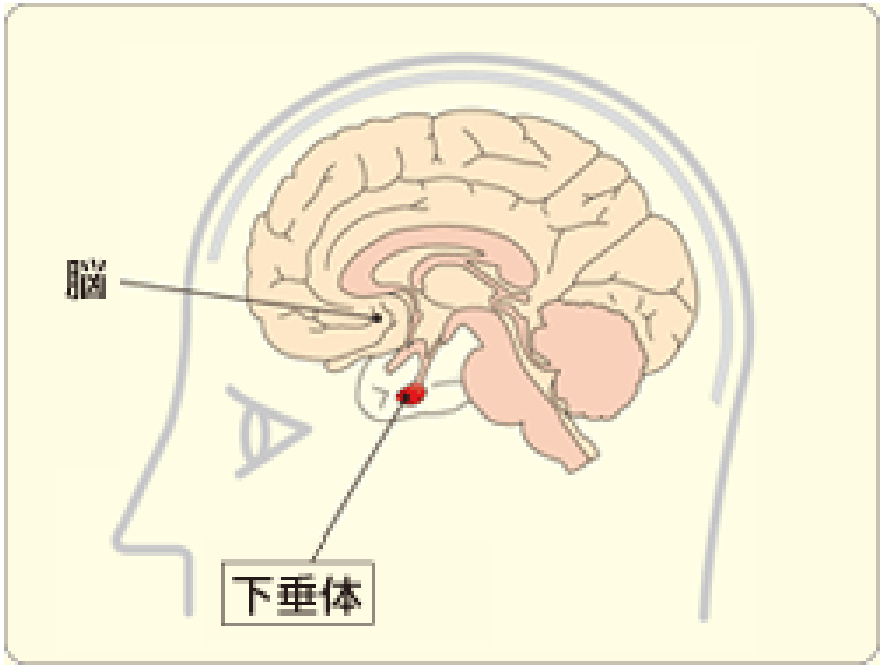

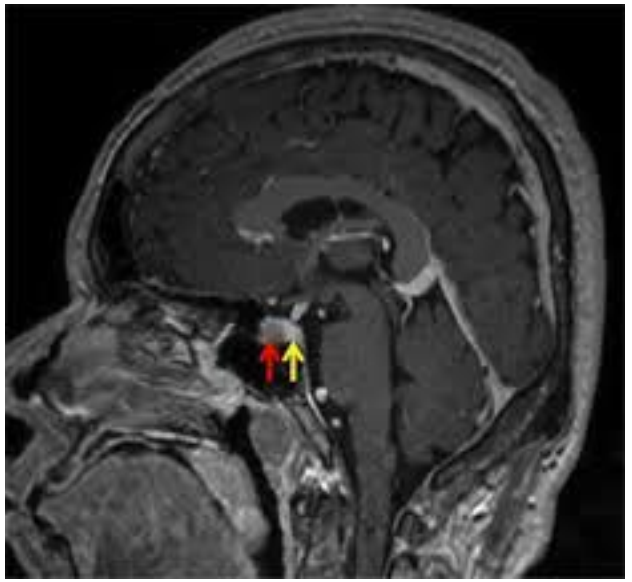

Sagital
矢状断

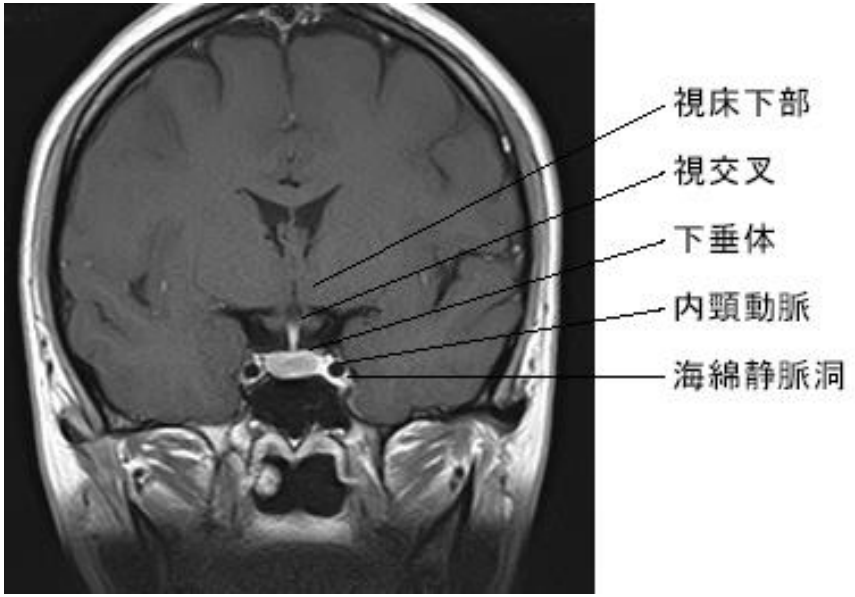

Coronal
冠状断

下垂体から分泌されるホルモン

- 成長ホルモン　骨の伸長や筋肉の成長を促進する。肝臓や筋肉、脂肪などの代謝を促進する。
- 甲状腺刺激ホルモン　甲状腺を刺激し、甲状腺ホルモン生成を促す。
- 副腎皮質刺激ホルモン　副腎皮質を刺激し、コルチゾールなどのホルモン生成を促す。
- 性腺刺激ホルモン（卵胞刺激ホルモン・黄体形成ホルモン）　精巣、卵巣および生殖器官を刺激し、精子と卵子、性ホルモンの生成を促進する。
- プロラクチン　乳房を刺激し、乳汁の生成を促進する。
- 抗利尿ホルモン 腎臓に働き、尿量を調整する。
- オキシトシン　乳腺の筋肉を収縮させて、乳汁を排出させる。分娩時の子宮収縮作用もある。

汎下垂体機能低下症の症状

下垂体ホルモン	ホルモン欠乏による症候
ACTH	全身倦怠感, 易疲労性, 食欲不振 低血圧, 体重減少, クリーゼ
TSH	耐寒性の低下, 不活発, 皮膚乾燥, 便秘 発汗減少, 徐脈, 脱毛, 粘液水腫
LH, FSH	二次性徴の欠如/停止, 不妊, 腋毛・陰毛脱落 女子:無月経, 稀発月経, 乳房萎縮 男子:性欲低下, 性器萎縮, ED
GH	小児:低身長, 成人:内臓脂肪増加, 易疲労感,うつ
PRL	産褥期の乳汁分泌低下
AVP(後葉)	多尿, 口渇・多飲

副腎皮質機能低下症

- 概念
  - ✓副腎皮質ホルモン(コルチゾール)分泌が低下した病態。
- 臨床症状
  - ✓高度の易疲労感、脱力感、筋力低下、体重減少、食思不振、悪心、下痢などの症状を伴う。
  - ✓副腎クリーゼ(adrenal crisis)では、発熱のほか低血圧、脱水症状などの循環不全症状を呈し、ショック、意識障害、痙攣が出現する。

13 ACTH 分泌低下症の診断と治療の手引き

ACTH 分泌低下症の診断の手引き

Ⅰ．主症候

1. 易疲労感，脱力感
2. 食欲不振，体重減少
3. 消化器症状（悪心，嘔吐，便秘，下痢，腹痛）
4. 血圧低下
5. 精神障害（無気力，嗜眠，不安，性格変化）
6. 発熱
7. 低血糖症状
8. 関節痛

下垂体MRI 画像

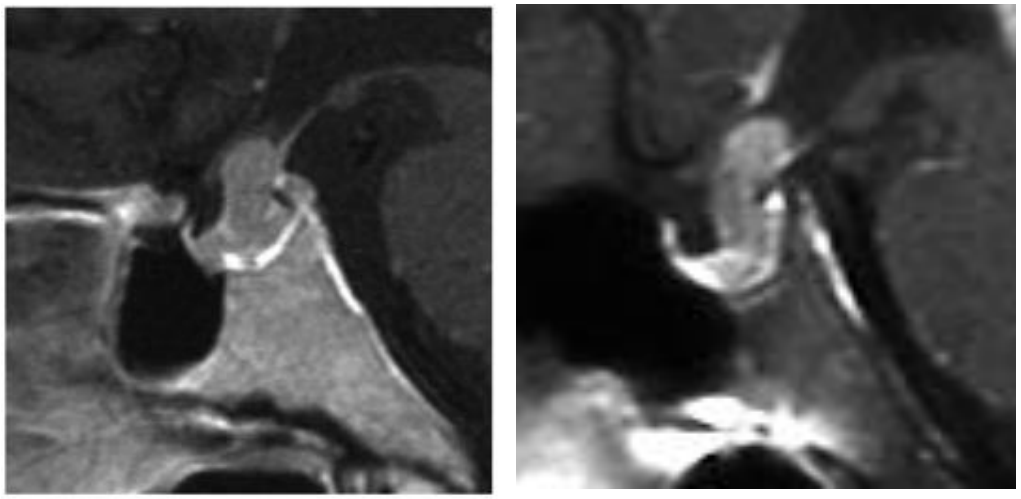

- 頭痛、中枢性尿崩症、下垂体前葉機能低下症を呈する2症例のMRI画像
- ともに下垂体茎の肥厚が認められる。

生検で1名がリンパ球性下垂体炎、他方がgerminomaと診断。
この2疾患は予後、治療法が異なる。

診断（腫瘍なのか、炎症なのか）できる非侵襲的診断マーカーを同定

傍トルコ鞍腫瘤性病変の鑑別診断

- 腫瘍、炎症性/自己免疫性、浸潤性、感染性などの疾患が鑑別に上がる。
- 患者の年齢や性別、関連する病歴や症状、他の併存疾患は、鑑別診断の絞り込みに役立つ。
- Gd造影MRIは、病変の正確な部位、腫瘤性病変の形態、造影増強パターン、嚢胞領域の存在などの評価のため不可欠である。また、CTスキャンで頭蓋咽頭腫の石灰化を確認する。
- 分子マーカーが診断に役立つことがある。

- IgG4関連下垂体炎：IgG4
- ジャーミノーマ：β-hCG、α-フェトプロテイン、髄液胎盤型アルカリフォスファターゼ(PLAP)などの特徴的な腫瘍マーカー
- サルコイドーシス: ACE, LCH:ANCA, 結核: T-Spot
- リンパ球性下垂体炎、リンパ球性漏斗下垂体後葉炎:
  抗ラブフィリン3A抗体

Williams Textbook of Endocrinology, 14th Edition
Nat Rev Dis Primers. Diabetes Insipidus, 2019 Aug 8;5(1):54.

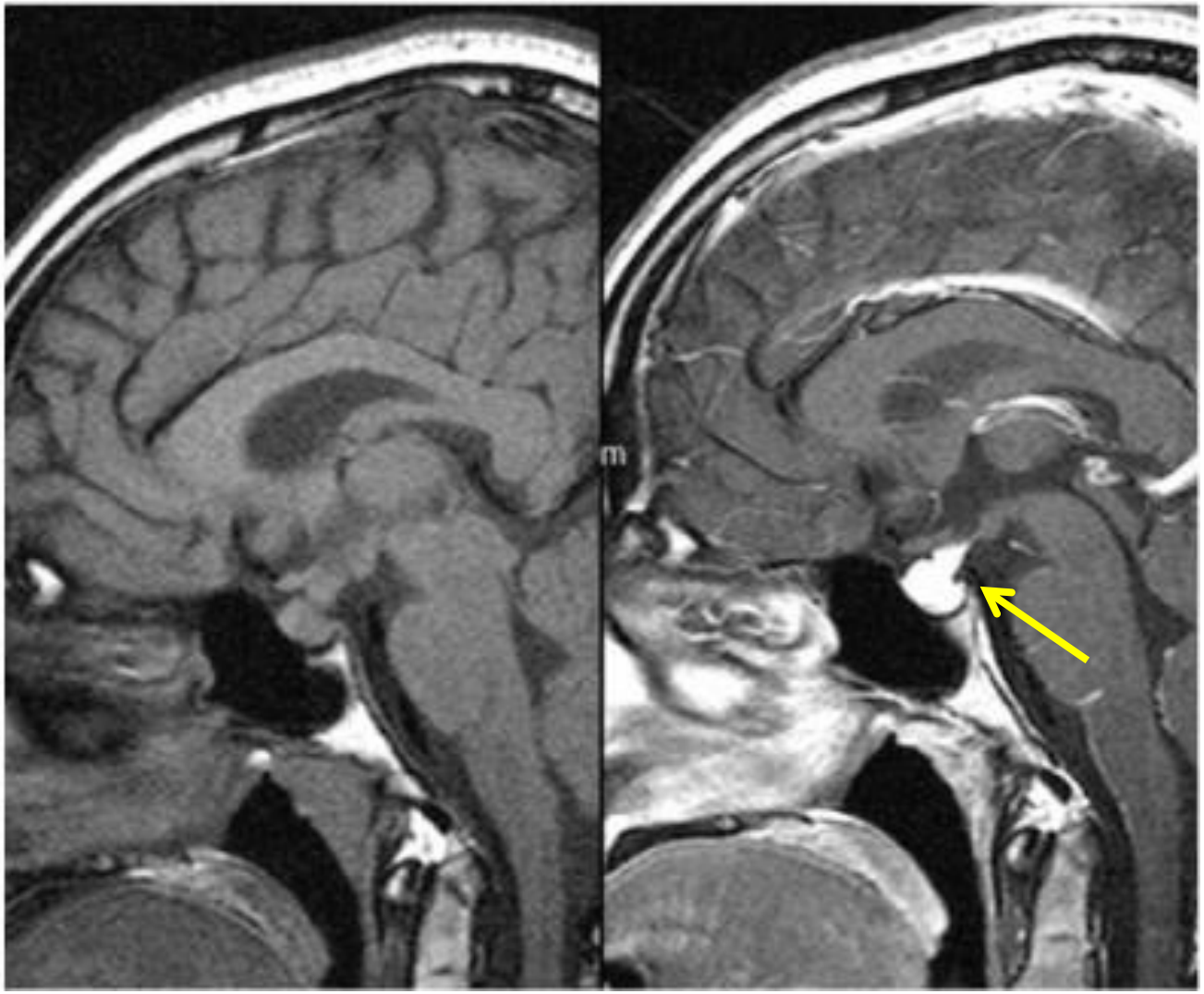

リンパ球性漏斗下垂体後葉炎
下垂体茎/下垂体の腫大

下垂体炎症性病変
原発性下垂体炎

- 炎症細胞からなる下垂体腫瘤性病変は、原発的炎症（原発性下垂体炎）として生じることがある。少なくとも5つの病理学的形態が報告されており、確定診断には下垂体生検が必要。

- 原発性下垂体炎の病理学的分類として、リンパ球性下垂体炎、肉芽腫性下垂体炎、黄色腫性下垂体炎、壊死性下垂体炎、IgG4関連下垂体炎などが挙げられる。臨床症状は下垂体炎で類似している。最も多い原発性下垂体炎はリンパ球性下垂体炎である。最近は、免疫チェックポイント阻害薬による下垂体炎、抗PIT-1下垂体炎が報告され、注目を集めている。

Hypophysitis type	Etiology, demographics	Clinical presentation	Treatment, outcome
Lymphocytic 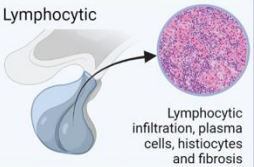 Lymphocytic infiltration, plasma cells, histiocytes and fibrosis	Primary: F > M; F: 3rd decade, pregnancy and peripartum; M: 4th decade; co-existing autoimmunity Secondary: Found in sellar and suprasellar lesions (adenoma, craniopharyngioma, cyst, germinoma, lymphoma, *etc.*)	Deficiencies: Anterior hypopitutarism; DI is less frequent MRI: Enlarged homogeneously enhancing gland; stalk thickening. Empty sella in later stages Autoimmunity: thyroid disease, type 1 DM, celiac disease, connective tissue disorders, autoimmune GI disorders	Observation in mild-moderate cases GC in moderate-severe cases Immunosuppressants, surgery, radiation in GC-resistant cases Outcome is usually favorable
Granulomatous 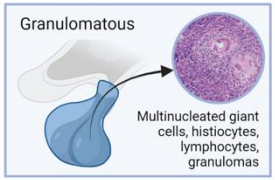 Multinucleated giant cells, histiocytes, lymphocytes, granulomas	Primary: Idiopathic F > M, 5th decade Secondary: Isolated or part of systemic disease, *e.g.* sarcoidosis, GPA, tuberculosis, LCH/ECD	Deficiencies: Anterior hypopituitarism, frequent DI. More severe than lymphocytic type, frequent headache MRI: Enlarged gland; stalk thickening	GC less effective for idiopathic granulomatous hypophysitis Immunosuppressants, surgery, radiation for GC-resistant, LCH Chemotherapy (LCH, ECD) Outcome variable
Xanthomatous 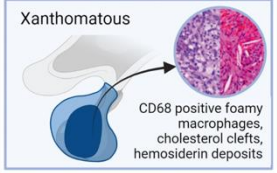 CD68 positive foamy macrophages, cholesterol clefts, hemosiderin deposits	F > M, 4th decade Secondary to local processes; hemorrhage/rupture of Rathke cleft cyst, craniopharyngioma; also seen in systemic autoimmune disorders	Deficiencies: Anterior hypopituitarism, DI Frequent headache MRI: Cystic mass	Surgery is usually necessary Limited reponse to GC Outcome variable; complete recovery has been described
Necrotizing 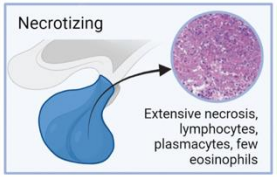 Extensive necrosis, lymphocytes, plasmacytes, few eosinophils	Very rare, few cases described F > M, 2nd–4th decade Etiology unknown; possibly autoimmune	Deficiencies: Anterior hypopituitarism, DI MRI: Enlarged gland; stalk thickening; poor contrast enhancement; apoplexy-like appearance	Surgery for mass effect Role of GC and immunosuppressants unknown Pituitary deficiencies usually persist
IgG4-related 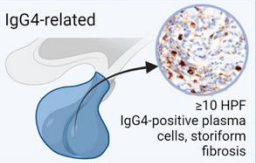 ≥10 HPF IgG4-positive plasma cells, storiform fibrosis	M > F, 5th–7th decade Secondary to IgG4 related disease but can be isolated	Deficiencies: Anterior hypopituitarism; DI very common MRI: Enlarged gland; stalk thickening Systemic IgG4 disease: retroperitonal fibrosis, pancreatitis, sialadenitis, polyadenopathy, Riedel thyroiditis; IgG4 levels variable	GC – usually excellent radiographic response to supraphysiologic doses Hypopituitarism may be permanent
Immunotherapy induced 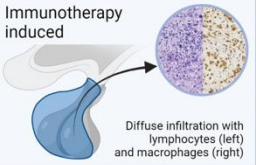 Diffuse infiltration with lymphocytes (left) and macrophages (right)	M > F, 6th decade Ipilimumab: 8–10% (up to 17%) Tremelimumab: 0–2.6% Nivolumab: 0–3% Pembrolizumab: 0–5% Nivolumab + Ipilimumab: 8–13%	Deficiencies: Anterior hypopituitarism with predominant AI; rarely DI MRI: Enlarged gland (usually mild/moderate); stalk thickening	Replacement dose GC in mild-moderate cases High-dose GC and withdraw immunotherapy temporarily in severe cases Radiographic outcome favorable; pituitary deficiencies usually persistent
Other autoimmune  Pathiology not well described; lymphocytic infiltration	Anti-PIT-1 hypophysitis – associated with thymoma Anti-POMC or anti-ACTH – associated with APS, ectopic POMC and ACTH expressing NETs Antibodies against pituitary cells have been implicated	Deficiencies: Anti-PIT-1 hypophysitis – GH, PRL, and TSH deficiency Anti-POMC or Anti-ACTH: Isolated ACTH deficiency Other isolated deficiencies MRI: usually normal or atrophic gland	Role of GC is unkown Treat underlying condition Pituitary deficiencies persist

Hypophysitis, the Growing Spectrum of a Rare Pituitary Disease.
Langlois F, Varlamov EV, Fleseriu M.
J Clin Endocrinol Metab. 2022 Jan 1;107(1):10-28.

二次性下垂体炎

- 全身性疾患に伴う下垂体炎
  サルコイドーシス
  多発血管炎性肉芽腫症
  ランゲルハンス細胞組織球症
  梅毒
  結核
  高安病
  ヘモクロマトーシス

- 下垂体腫瘍に伴う下垂体炎
  腺腫、ラトケ嚢胞、頭蓋咽頭腫、ジャーミノーマなど

リンパ球性下垂体炎(1)

- リンパ球性下垂体炎は、びまん性のリンパ球(T細胞およびB細胞)および形質細胞浸潤を認める。慢性炎症像を呈する病理学的診断名である。

- リンパ球性下垂体炎の原因は不詳である。発症初期は、リンパ球の浸潤と下垂体の腫大が特徴的で、その後、典型的な自然史では、下垂体細胞の破壊、下垂体組織の線維化、進行性の下垂体萎縮を伴うとされている。

- リンパ球性下垂体炎患者の3分の1には、慢性甲状腺炎、アジソン病、副甲状腺機能低下症、萎縮性胃炎、全身性エリテマトーデス、Sjögren症候群等の他の自己免疫疾患を合併する例や、種々の自己抗体の陽性例があることから、自己免疫機序の関与が想定されている。

リンパ球性下垂体炎（2）

- MRI検査で下垂体のびまん性腫大、または腺腫に類似した所見を認め、造影MRI検査において病変部位で均一で強い造影増強効果。稀に嚢胞性病変、empty sellaも認められる。

- 下垂体生検によって診断されうるが、ラトケ嚢胞、頭蓋咽頭腫、ジャーミノーマ、腺腫などトルコ鞍部の腫瘍病変周囲にリンパ球浸潤が認められることがあり、リンパ球性下垂体炎かまたは腫瘍に伴う二次性下垂体炎が鑑別に留意する。適切な生検部位の選択が必要である。小さな生検組織での解析という困難さ。

リンパ球性下垂体炎(3)

- リンパ球性下垂体前葉炎
  (lymphocytic adenohypophysitis, LAH)
  下垂体前葉に炎症病変が限局し、下垂体前葉ホルモン分泌低下。
- リンパ球性漏斗下垂体後葉炎
  (lymphocytic infundibulo-neurohypophysitis, LINH)
  漏斗部および後葉に炎症が限局し、中枢性尿崩症を呈する。
- リンパ球性汎下垂体炎
  (lymphocytic panhypophysitis, LPH)
  下垂体全体に炎症をきたし、LAHとLINHの両者の臨床的特徴。

リンパ球性下垂体炎(4)

- リンパ球性下垂体炎は、従来の特発性下垂体機能低下症の一つの原因と考えられている。下垂体前葉ホルモン分泌障害の頻度はACTHが最も多く、ACTH単独欠損を呈することも少なくない。
- 患者の56%が二次性副腎皮質機能低下症を呈し、次いでTSH分泌低下、LH/FSH分泌低下の頻度が高い。比較的GH,PRL分泌障害は頻度が少ないと報告されていた。
- しかし、最近のドイツからの報告では、頭痛、視覚障害のほか肥満の症状も特徴的であり、ホルモン分泌低下はLH/FSHとTSHが最も多いと報告されている。

Caturegli P, et al: Autoimmune hypophysitis. Endocr Rev. 26:599-614, 2005
Honegger J, et al: Diagnosis of Primary Hypophysitis in Germany. JCEM. 100:3841-9, 2015
椙村益久
リンパ球性下垂体炎の診断と治療　日本内科学会雑誌111巻 Page830-835(2022.04)
リンパ球性下垂体炎　前葉炎を中心として　下垂体疾患診療マニュアル改訂第3版（2021年12月）

プロテオミクス解析による自己抗原同定

Posterior pituitary lysate
Purified IgG (patient, control)
Protein G

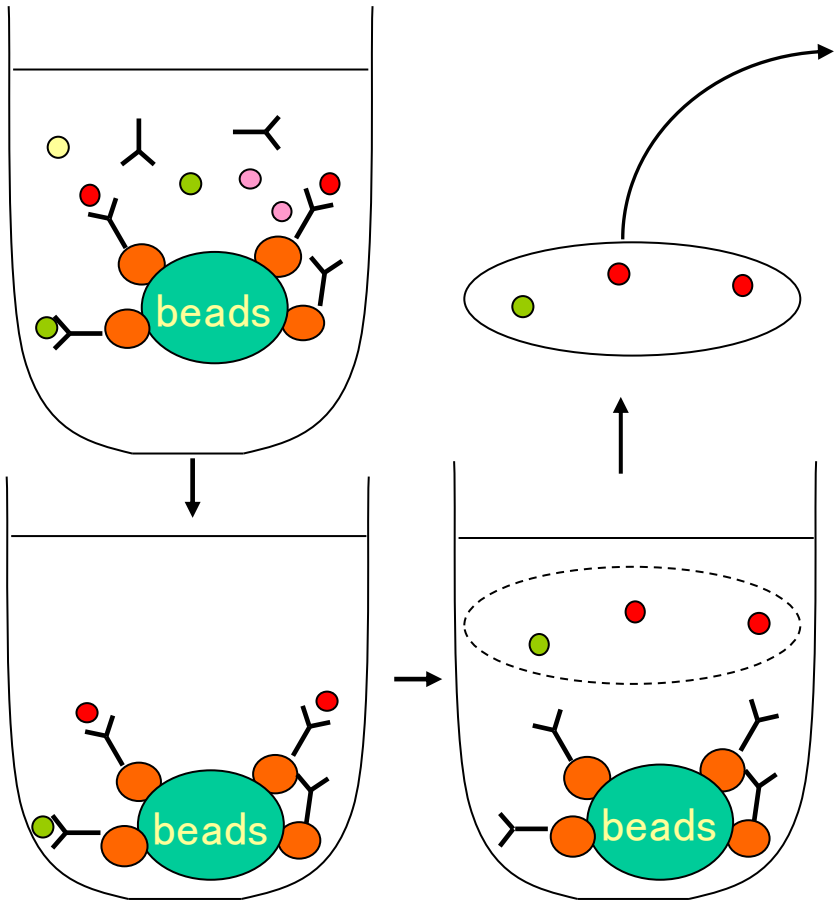

Reduction and alkylation
↓
Desalt
↓
Trypsin
(in-solution digestion)
↓
Liquid chromatography with tandem mass spectrometry (LC-MS/MS)

- LTQ Orbitrap XL
- Mascot analysis

Immunoprecipitated-Shotgun LC-MS/MS

抗rabphilin-3A 抗体 (1)

- LINH・・・・29 patients 22/29, 4/4 (histologically proven)
- LAH ・・・・44 patients 6/44, 2/18 (histologically proven)
- Other pituitary diseases ・・・ 3/55

			Diabetes insipidus (+)
Germinoma	17	2/17	1/8
Langelhans cell histiocytosis	2	0/2	0/2
Hypothalamic tumor	1	0/1	0/1
Rathke cleft cyst	10	0/10	0/3
Craniopharyngioma 0/34	16	0/16	0/4
Sarcoidosis hisotologically	3	1/3	1/3
Pituitary adenoma proven	3	0/3	0/0
Others	3	0/3	0/3

Total 2/25
Specificity 92%
0/18 histologically proven

- Other autoimmune diseases ・70 10/70

Rheumatoid arthritis, SLE, scleroderma, polymyositis/dermatomyositis, etc

- Healthy subjects ・・・・・・・41 5/41

Total
Sensitivity 75.8% (22/29)
Specificity 88.6% (186/210)

抗ラブフィリン3A 抗体

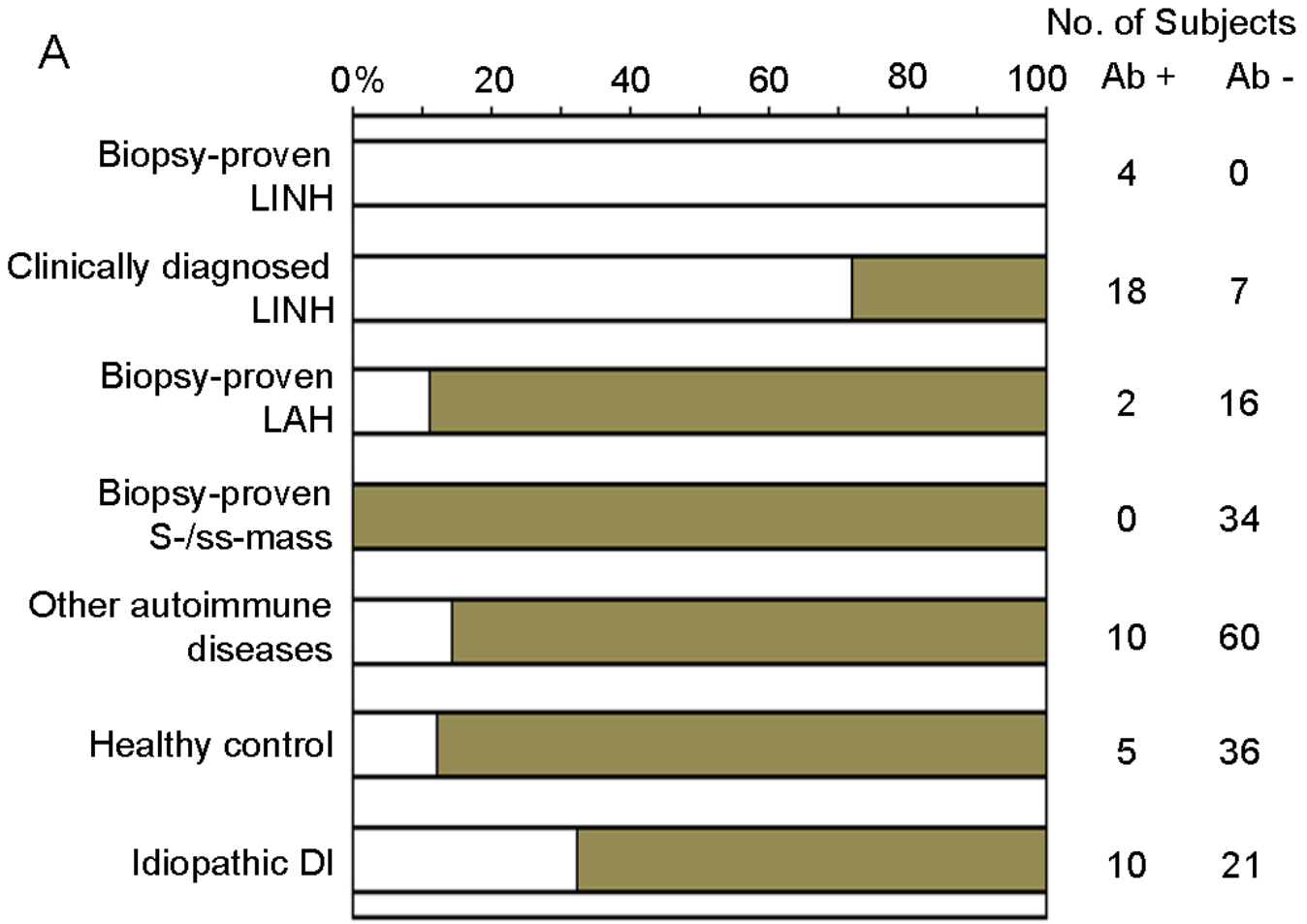

Rabphilin-3A as a targeted autoantigen in lymphocytic infundibulo-neurohypophysitis.

Iwama S, Sugimura Y*, et al. *J Clin Endocrinol Metab*. 100:E946-54 2015

下垂体MRI 画像

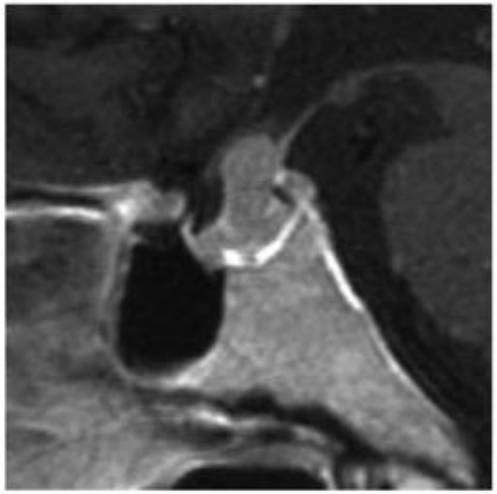

LINH

抗ラブフィリン3A抗体
(+)

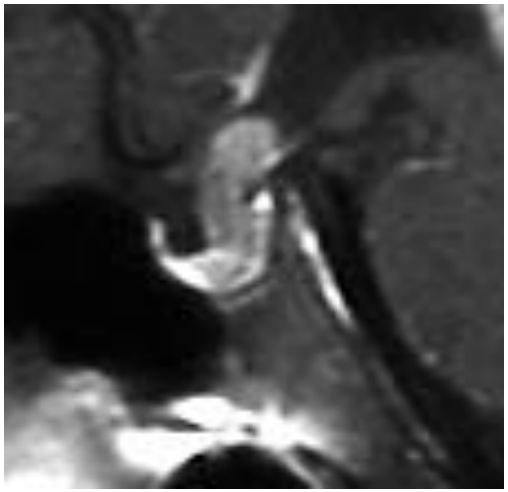

Germinoma

抗ラブフィリン3A抗体
(−)

ELISAの構築

Rph3a (516-690)を抗原固相化

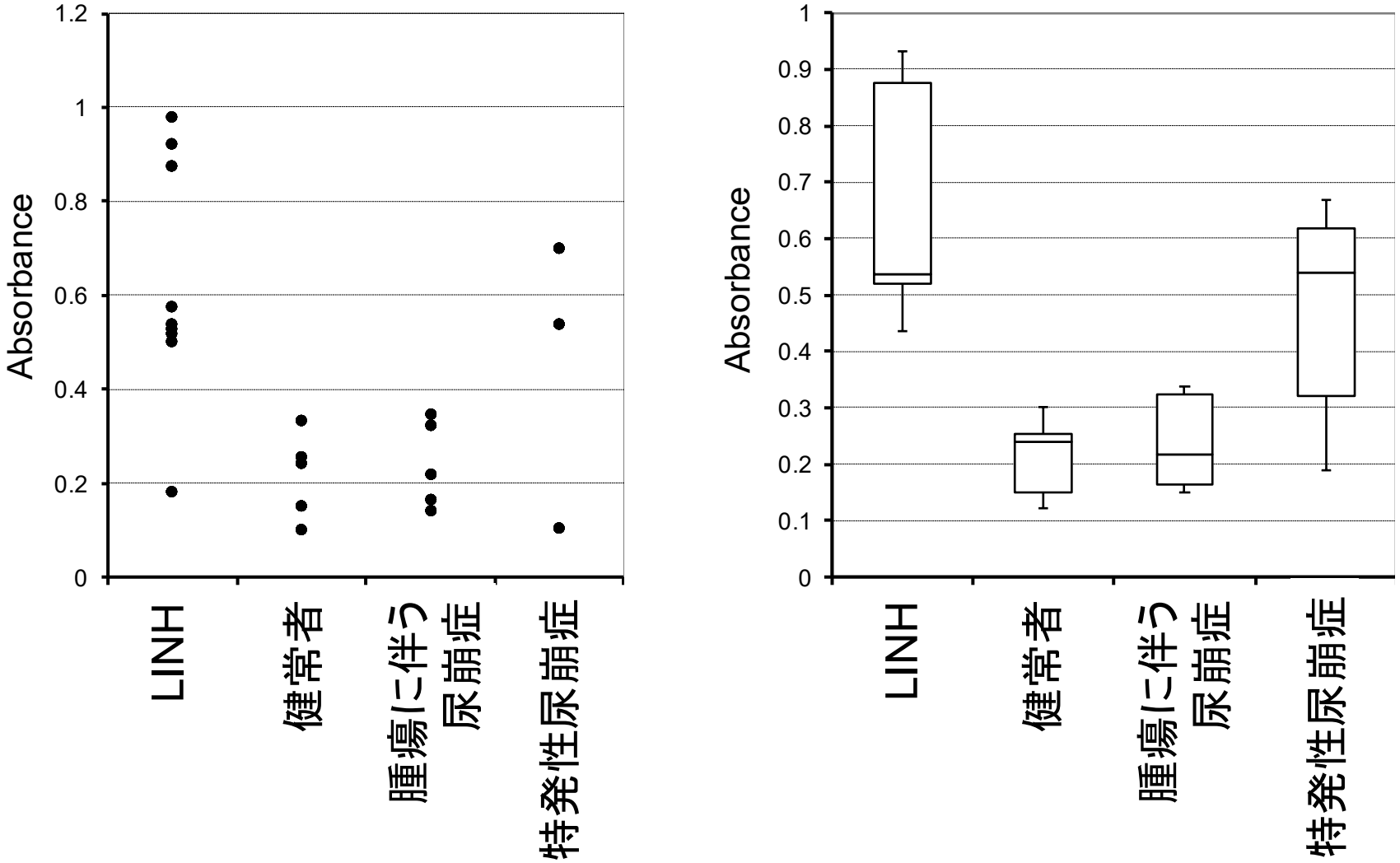

発明者：椙村益久ら。特許第6618107号

scientific reports

Check for updates

OPEN

Studies on anti-rabphilin-3A antibodies in 15 consecutive patients presenting with central diabetes insipidus at a single referral center

Zenei Arihara[1]✉, Kanako Sakurai[1], Satsuki Niitsuma[1], Ryota Sato[1], Shozo Yamada[2], Naoko Inoshita[3], Naoko Iwata[4,5], Haruki Fujisawa[5], Takashi Watanabe[6], Atsushi Suzuki[5], Kazuhiro Takahashi[7] & Yoshihisa Sugimura[5]

Central diabetes insipidus (CDI) is a rare condition caused by various underlying diseases including inflammatory and autoimmune diseases, and neoplasms. Obtaining an accurate definitive diagnosis of the underlying cause of CDI is difficult. Recently, anti-rabphilin-3A antibodies were demonstrated to be a highly sensitive and specific marker of lymphocytic infundibuloneurohypophysitis (LINH). Here, we report a detailed case series, and evaluated the significance of anti-rabphilin-3A antibodies in differentiating the etiologies of CDI. A prospective analysis was conducted in 15 consecutive patients with CDI from 2013 to 2020 at a single referral center. Anti-rabphilin-3A antibodies were measured and the relationship between antibody positivity and the clinical/histopathological diagnoses was evaluated. Among 15 CDI patients, the positive anti-rabphilin-3A antibodies were found in 4 of 5 LINH cases, 3 of 4 lymphocytic panhypophysitis (LPH) cases, one of 2 sarcoidosis cases, and one intracranial germinoma case, respectively. Two Rathke cleft cyst cases and one craniopharyngioma case were negative. This is the first report of anti-rabphilin-3A antibodies positivity in CDI patients with biopsy-proven LPH. Measurement of anti-rabphilin-3A antibodies may be valuable for differentiating CDI etiologies.

Sci Rep. 2022 Mar 15;12(1):4440. doi: 10.1038/s41598-022-08552-y.

- 2013年から2020年にかけて、単一の医療施設で中枢性尿崩症を発症した連続15人の患者を対象に抗ラブフィリン3A抗体を測定し、臨床/病理学的診断の関係を評価する前向きな解析を行った。
- 患者15名のうち、抗ラブフィリン3A抗体は、LINH5例中（全例臨床的診断）4例、リンパ球性汎下垂体炎（LPH）4例中3例で認められた。
- 病理学的に確定診断された検体
- LPHは３例中２例で陽性（生検診断されたLPHで初の陽性）
- ラトケ嚢胞2例と頭蓋咽頭腫1例は陰性。
- ジャーミノーマ1例で陽性

抗ラブフィリン3A抗体はLINHの有用な診断マーカー，またLPHでも陽性例が多いことが示唆され、中枢性尿崩症病因の鑑別に有用であると考えられる。
ジャーミノーマ1例で陽性。

Sci Rep. 2022 Mar 15;12(1):4440. doi: 10.1038/s41598-022-08552-y.

病理で確定診断されたLPH症例

下垂体MRI Gd造影

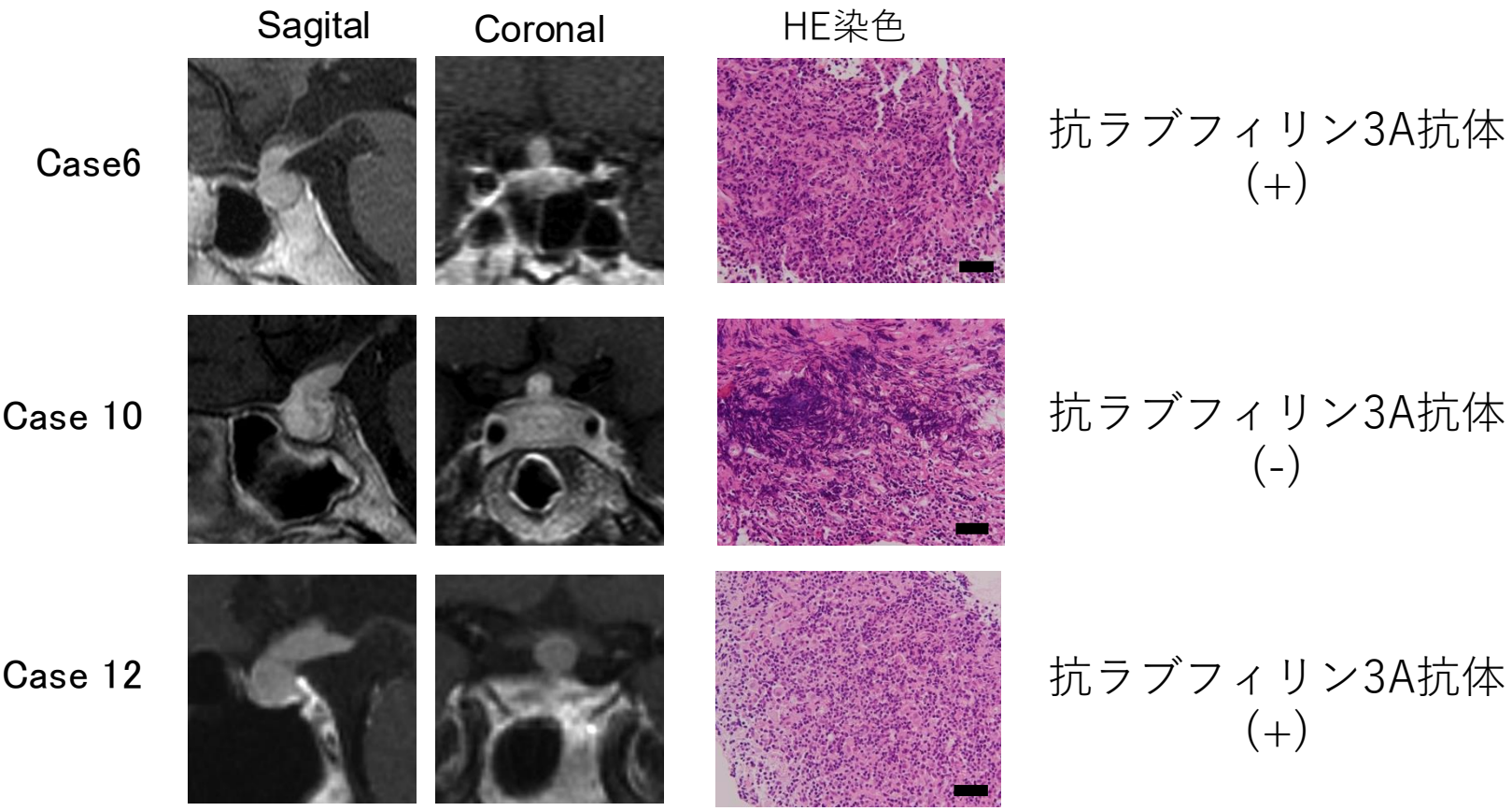

Sci Rep. 2022 Mar 15;12(1):4440. doi: 10.1038/s41598-022-08552-y.

病理で確定診断されたGerminoma症例

下垂体MRI Gd造影

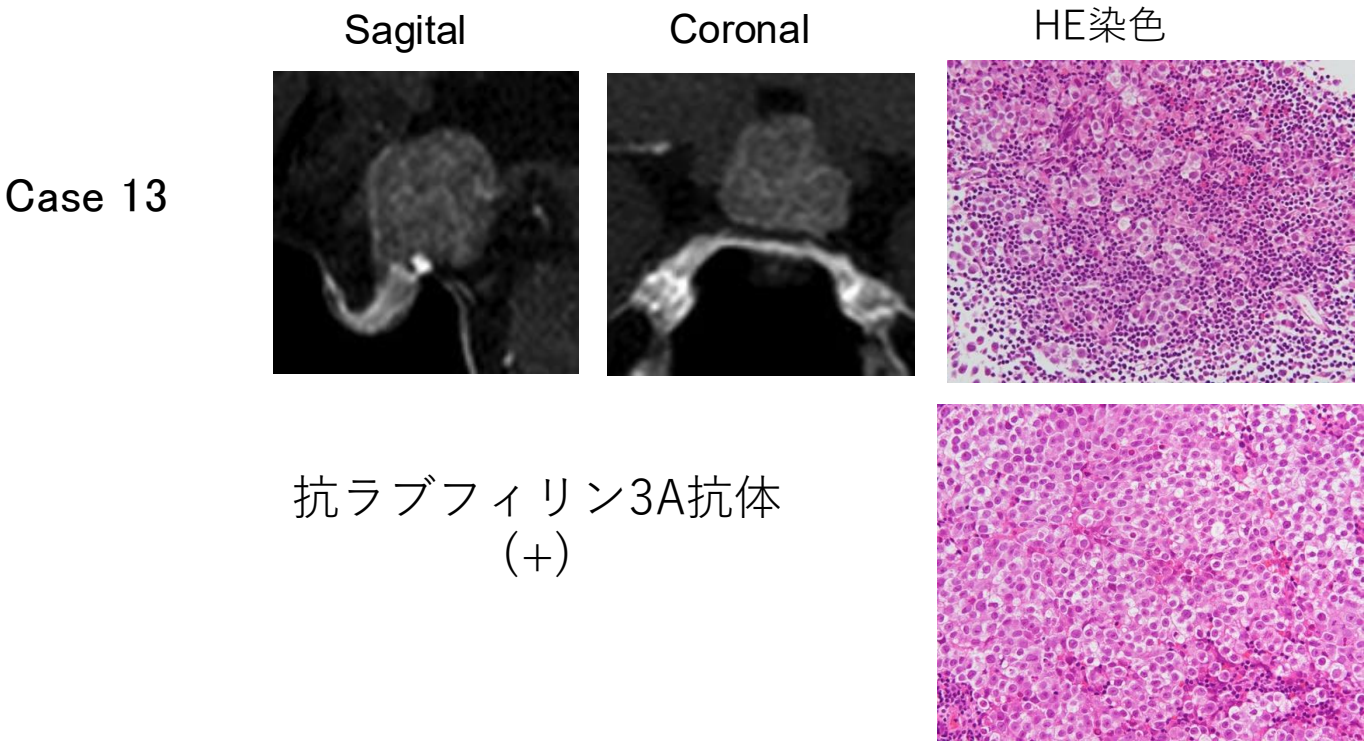

Figure 3. Microphotographs of germinoma tissues stained with hematoxylin and eosin from Case 13. (A)Microphotograph of the region in which tumor cells were predominant. (B) Microphotograph of the region in which lymphoplasmacytic infiltration was predominant. Scale bars indicate 50 μm.

Sci Rep. 2022 Mar 15;12(1):4440. doi: 10.1038/s41598-022-08552-y.

Pituitary
https://doi.org/10.1007/s11102-021-01200-0
Pituitary. 2022 Apr;25(2):321-327.

Lymphocytic panhypophysitis and anti-rabphilin-3A antibody with pulmonary sarcoidosis

Yuka Takahashi[1] · Hiraku Kameda[1] · Aika Miya[1] · Hiroshi Nomoto[1] · Kyu Yong Cho[1] · Akinobu Nakamura[1] · Hiroki Nishimura[2] · Hirokazu Kimura[2] · Masaru Suzuki[2] · Satoshi Konno[2] · Ai Shimizu[3] · Yoshihiro Matsuno[3] · Michinari Okamoto[4] · Hiroaki Motegi[4] · Naoko Iwata[5,7] · Haruki Fujisawa[5] · Atsushi Suzuki[5] · Yoshihisa Sugimura[5] · Hideaki Miyoshi[1,6] · Tatsuya Atsumi[1]

58 歳男性。2017 年に原因不明のぶどう膜炎を発症。2019 年、多尿を自覚。2020年8月、一過性の複視を自覚し、右外転神経麻痺と診断。疲労感、食欲不振の訴えあり。
負荷試験で汎下垂体機能低下症、中枢性尿崩症と診断。
CT検査で肺門リンパ節腫脹。生検でサルコイドーシス

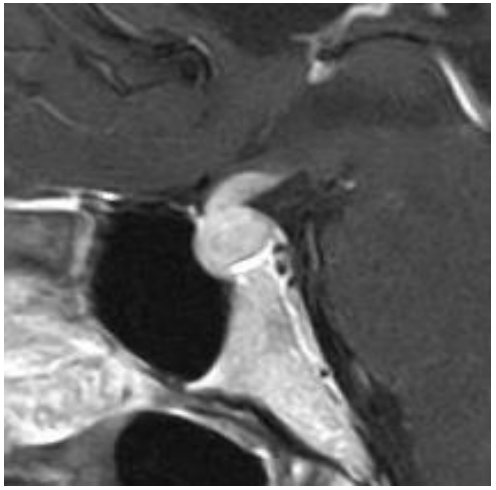

Gd T1-weighted MRI : sagittal and coronal.



Chest X-ray

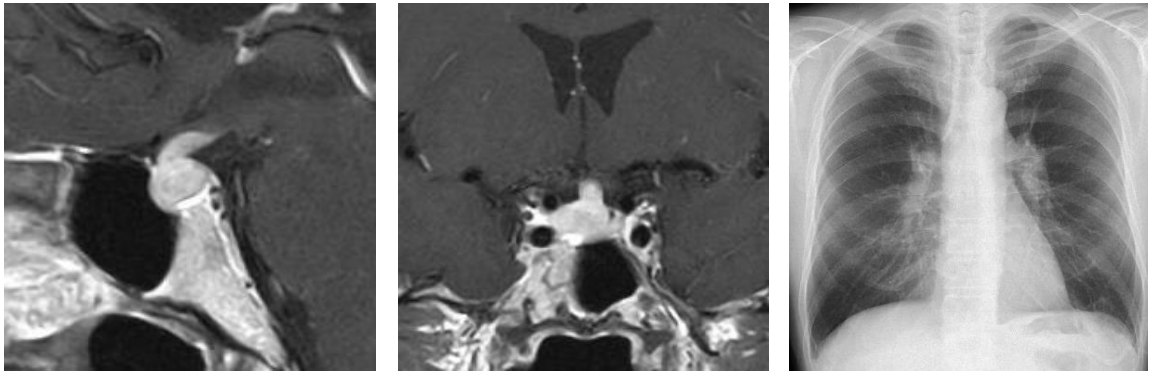

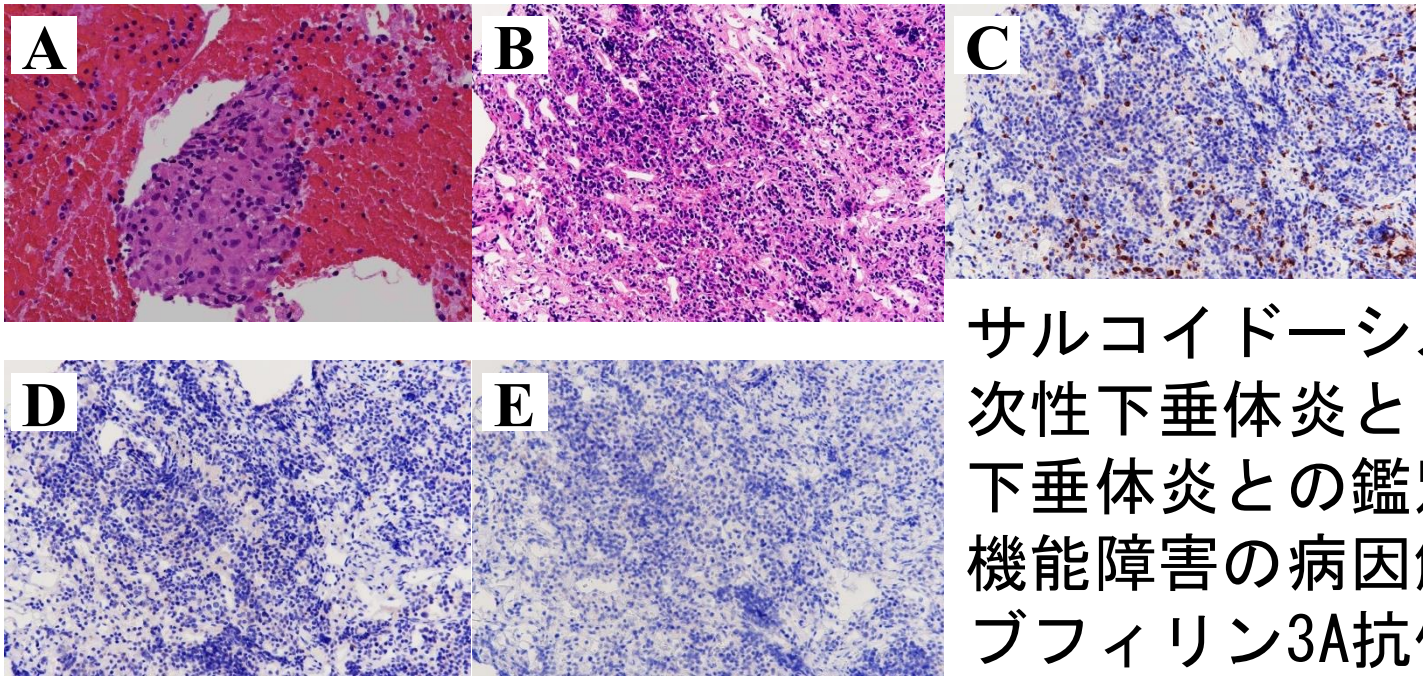

サルコイドーシスに伴う二次性下垂体炎とリンパ球性下垂体炎との鑑別、下垂体機能障害の病因解析に抗ラブフィリン3A抗体が有用であることを示唆。

下垂体前葉に軽度のリンパ球浸潤、多くはCD3陽
A： HE染色,肺門リンパ節, B: HE染色,下垂体, C:CD3免疫染色,下垂体,
D CD20免疫染色,下垂体, E IgG4免疫染色,下垂体
サルコイドーシス、または癌などを示唆する所見なく、リンパ球性下垂体炎と矛盾しない。

Endocrine Journal

Original

Advance Publication
doi:10.1507/endocrj.EJ22-0637

Two children with lymphocytic hypophysitis presenting with positive anti-rabphilin-3A antibody

An Murai[1)], Naoki Shinojima[2)], Genki Ikuta[2)], Kazutaka Ozono[3)], Yutaka Ueda[1)], Hiroyo Mabe[4)], Kenji Nakamura[5)], Naoko Iwata[6),7)], Haruki Fujisawa[7)], Fusa Nagamatsu[4)], Nagisa Komatsu[8)], Ken Uekawa[2)], Shigeyuki Nishikawa[1)], Kimitoshi Nakamura[4)], Yoshiki Mikami[3)], Atsushi Suzuki[7)], Yoshihisa Sugimura[7)] and Akitake Mukasa[2)]

Case 1: 12歳の女児。8歳の頃から低身長を指摘、11歳の頃から低身長が顕著になり、−2.5～3.0SDの範囲。
視覚障害なし。
IGF−1 は 57 ng/mLと低値、負荷試験の結果、重症型GHD。
他の下垂体前葉ホルモンは正常。
多尿が認められ、内分泌学的検査の結果、中枢性尿崩症。

Endocr J. 2023 Apr 13. doi: 10.1507/endocrj.EJ22-0637. ç

Case 1

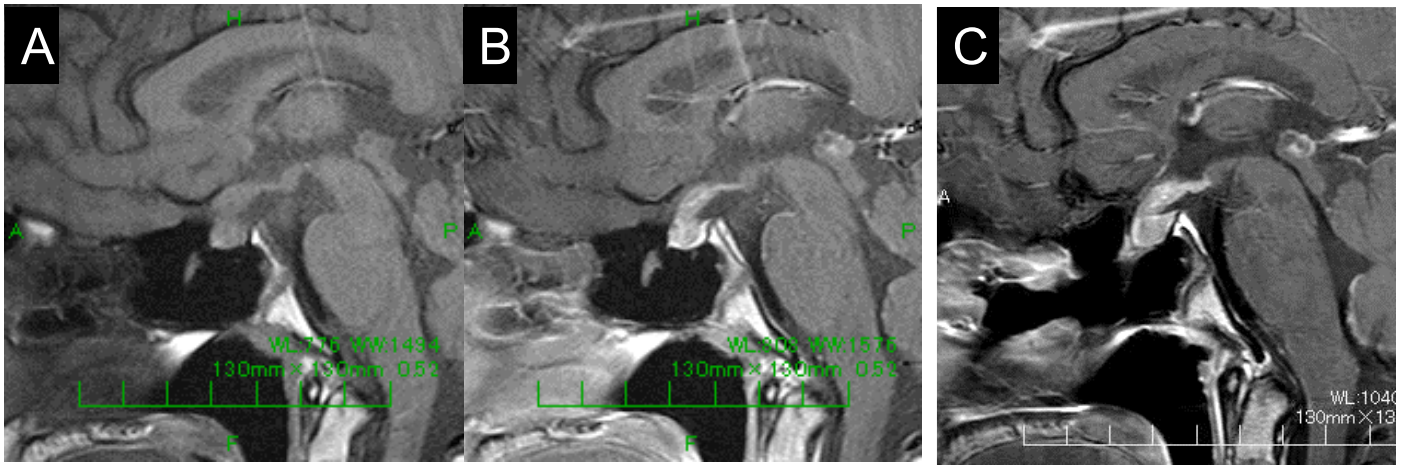

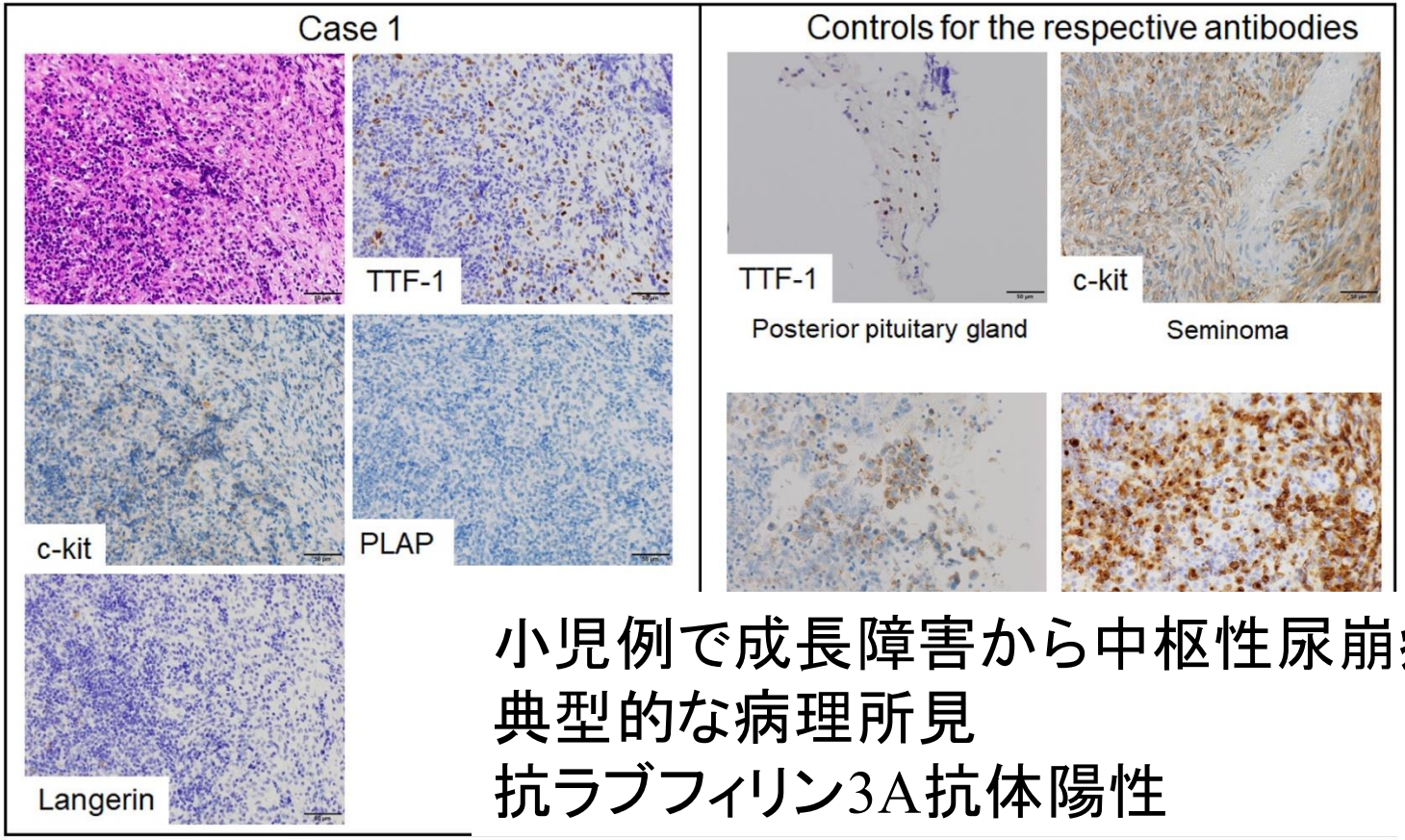

小児例で成長障害から中枢性尿崩症
典型的な病理所見
抗ラブフィリン3A抗体陽性

Table 1 Positive or negative cases for anti-rabphilin-3A antibodies in histologically verified pituitary diseases in previous reports including ours

	Iwama S *et al.* 2015 [11]	Niri T *et al.* 2021 [16]	Arihara Z *et al.* 2022 [9]	Takahashi Y *et al.* 2022 [17]	The present Case 1	Positive cases in LYH	Sensitivity	Negative cases in sellar/ suprasellar lesion other than LYH	Specificity
LINH	4/4					4/4	100%		
LAH	2/18					2/18	11.1%		
LPH			2/3	1/1	1/1	4/5	80.0%		
LINH and LPH						8/9	88.9%		
Germinoma	0/5		1/1					5/6	83.3%
Rathke cleft cyst	0/7		0/2					9/9	100%
Craniopharyngioma	0/11		0/1					12/12	100%
Nonfunctioning pituitary adenoma	0/5							5/5	100%
Langerhans cell histiocytosis	0/1							1/1	100%
Sarcoidosis	0/1							1/1	100%
Glioma	0/1							1/1	100%
Pituitary teratoma	0/1							1/1	100%
Hypertrophic pachymeningitis	0/1							1/1	100%
Hypothalamic tumor	0/1							1/1	100%
Hypothalamitis without LINH		0/1						1/1	100%
Sellar/suprasellar mass								38/39	97.40%

Abbreviations: LINH, lymphocytic infundibulo-neurohypophysitis; LAH, lymphocytic adenohypophysitis; LPH, lymphocytic panhypophysitis; LYH, lymphocytic hypophysitis; Sellar/suprasellar mass; tumors such as germinoma, Rathke cleft cyst, craniopharyngioma, *etc.*

下垂体炎症性病変の鑑別診断のまとめ

- リンパ球性下垂体炎が代表的。
  傍トルコ鞍部の腫瘤性病変として、腫瘍、他の原発性下垂体炎、全身性疾患に伴う二次性下垂体炎などの疾患との鑑別。
- 患者の年齢や性別、関連する病歴や症状、他の併存疾患は、鑑別診断の絞り込みに役立つ。
- MRI(Gd造影)は不可欠。
- 分子マーカーが診断に役立つことがある。
- IgG4
- ジャーミノーマ: β -hCG、α -AFP、髄液PLAPなどの腫瘍マーカー
- サルコイドーシス: ACE, LCH:ANCA, 結核: T-Spot
- リンパ球性漏斗下垂体後葉炎、リンパ球性汎下垂体炎:
  抗ラブフィリン3A抗体
- 確定診断は生検が必要。ラトケ嚢胞など腫瘍に伴うリンパ球浸潤所見に注意。下垂体生検の経験豊富な脳神経外科医に相談。

ご清聴ありがとうございました。