厚生労働省科学研究費補助金（難治性疾患政策研究事業）
間脳下垂体機能障害に関する調査研究班

市民公開講座

東京女子医科大学
弥生 記念講堂 + Web 配信

司会
間脳下垂体機能障害に関する調査研究 班 研究代表者
東京女子医科大学　内分泌内科学分野　教授・基幹分野長
大月 道夫先生

小さな腫瘍でも大きな影響

―ホルモンを分泌する下垂体腫瘍の診断と治療―

名古屋市立大学大学院医学研究科　消化器・代謝内科学
名古屋市立大学医学部附属東部医療センター　内分泌・糖尿病内科

髙木　博史



2025年2月8日

名古屋市立大学医学部附属東部医療センター

命を守る
高度・専門医療



本日のお話

- 下垂体
- ホルモン
- ホルモンを分泌する下垂体腫瘍
- まとめ

本日のお話

- 下垂体
- ホルモン
- ホルモンを分泌する下垂体腫瘍
- まとめ

厚生労働科学研究費補助金難治性疾患等政策研究事業（難治性疾患政策研究事業）

間脳下垂体機能障害に関する調査研究

サイト内検索

- トップページ
- ごあいさつ
- 間脳下垂体とは
- 代表的な疾患
- 最新の学術情報
- メンバーおよび所属施設
- 市民公開講座アーカイブ
- 副腎不全カード
- リンク



お知らせ

2024.09.03 更新	2024年3月16日（土）市民公開講座を開催しました。
2024.02.05 更新	2024年3月16日（土）市民公開講座を開催します。
2022.05.02 更新	2022年2月26日（土）市民公開講座が開催されました。
2021.05.20 更新	2021年2月13日（土）市民公開講座が開催されました。
2020.01.22 更新	2020年2月9日（日）市民公開講座を開催します。
2018.11.27 更新	2019年1月27日（日）市民公開講座を開催します。
2018.02.13 更新	2018年2月10日（土）市民公開講座が開催されました。

https://kannoukasuitai.jp/

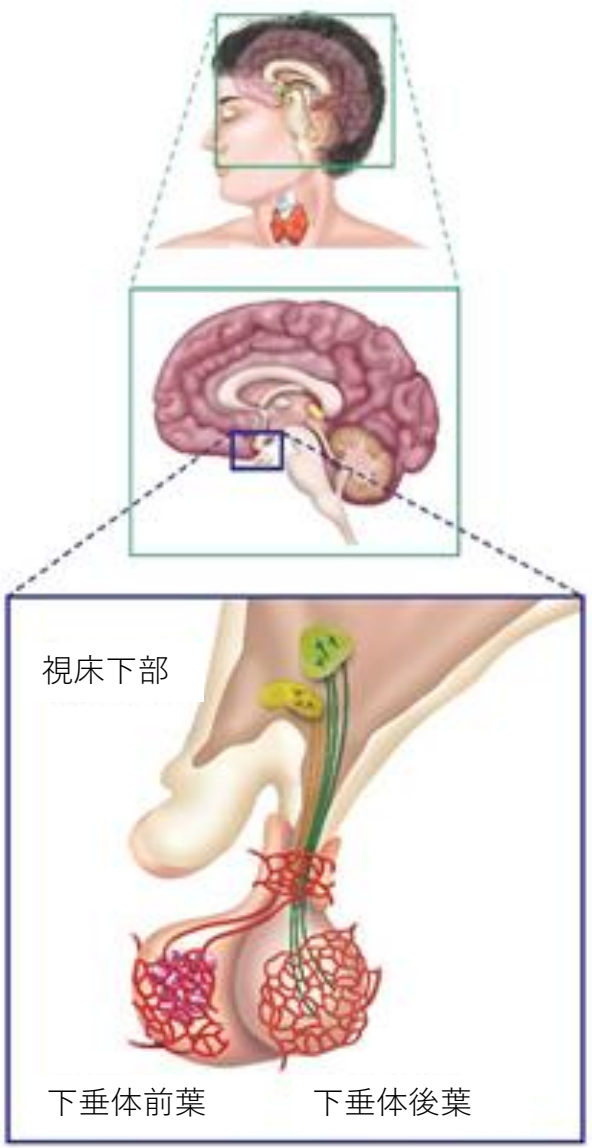

厚生労働科学研究費補助金 難治性疾患等政策研究事業
（難治性疾患政策研究事業）
「間脳下垂体機能障害に関する調査研究」
https://kannoukasuitai.jp/diencephalohypophysial.html

視床下部　　下垂体

視床下部・下垂体の解剖学的位置

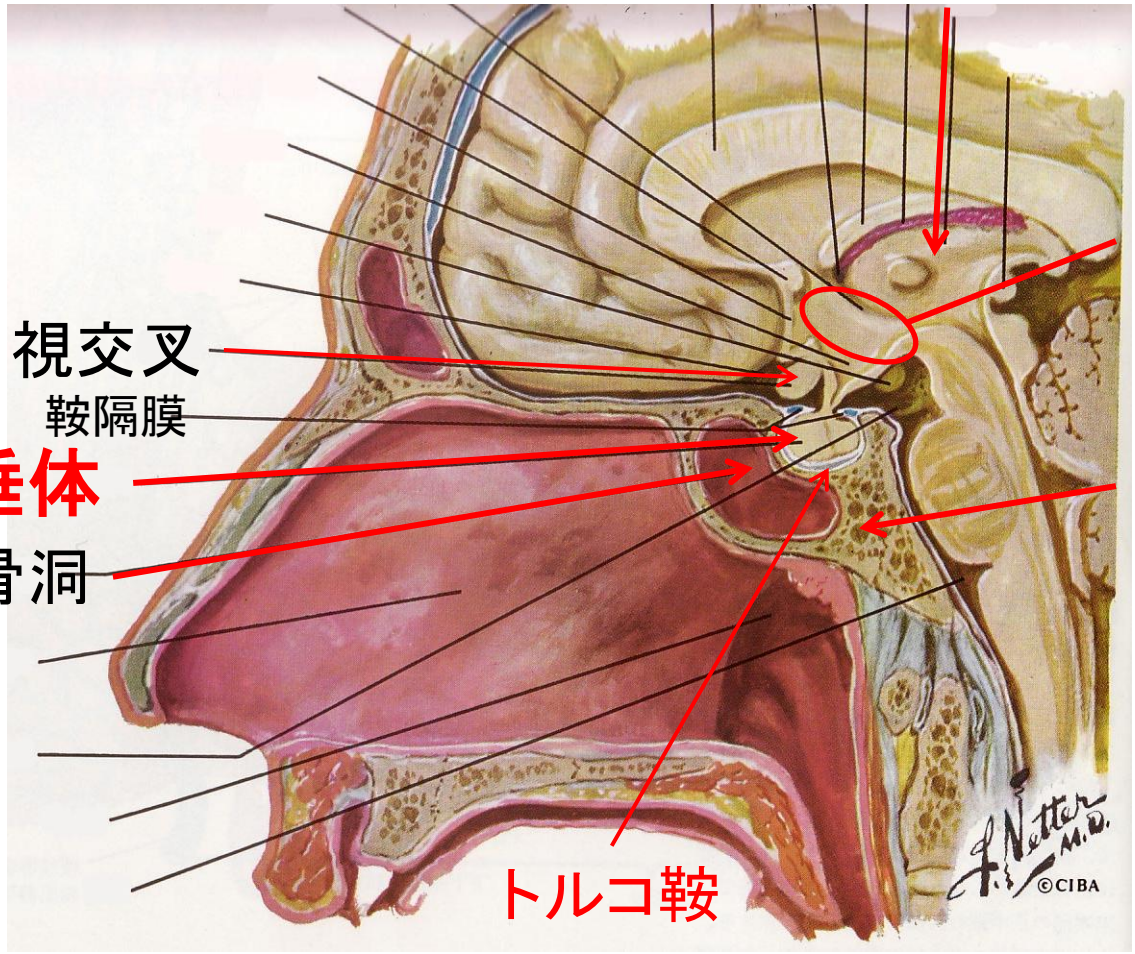

The CIBA Collection of Medical Illustrations Vol. 4 p6

頭部MRI



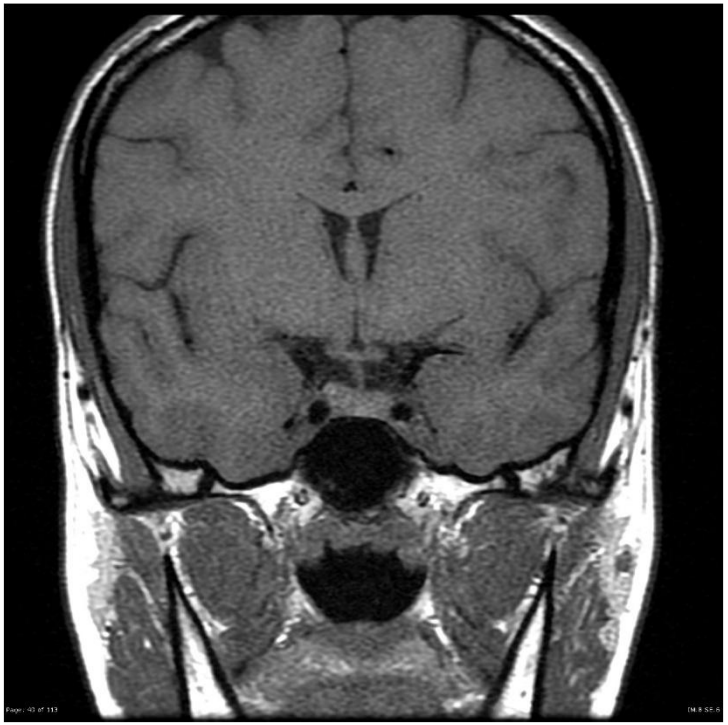

画像：Radiopaedia

頭部MRI

MRI T1強調画像



矢状断
Saggital

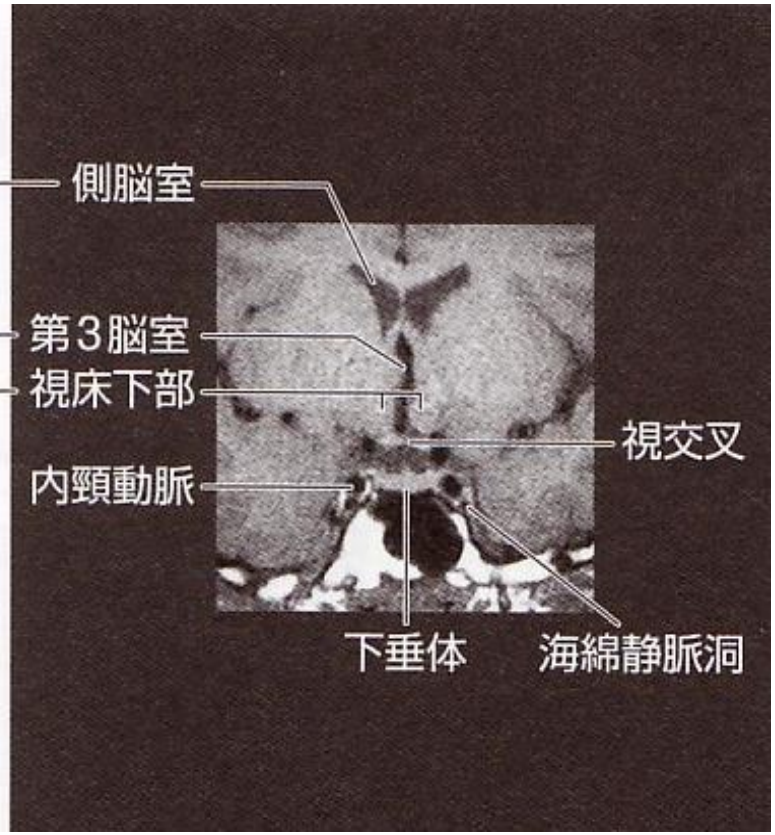

冠状断/前額断
Coronal/Frontal

下垂体の位置

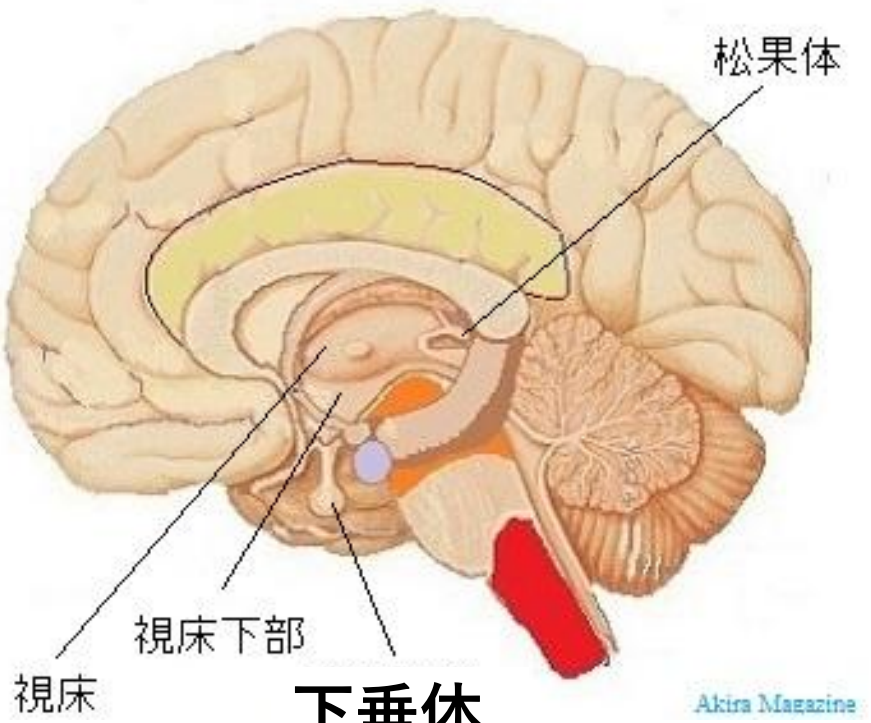

下垂体

大きさ：1cm大

下垂体
　脳の下にぶら下がっている

Pituitary
　語源はpituita（粘液、鼻汁の意味）



視床下部･下垂体の位置

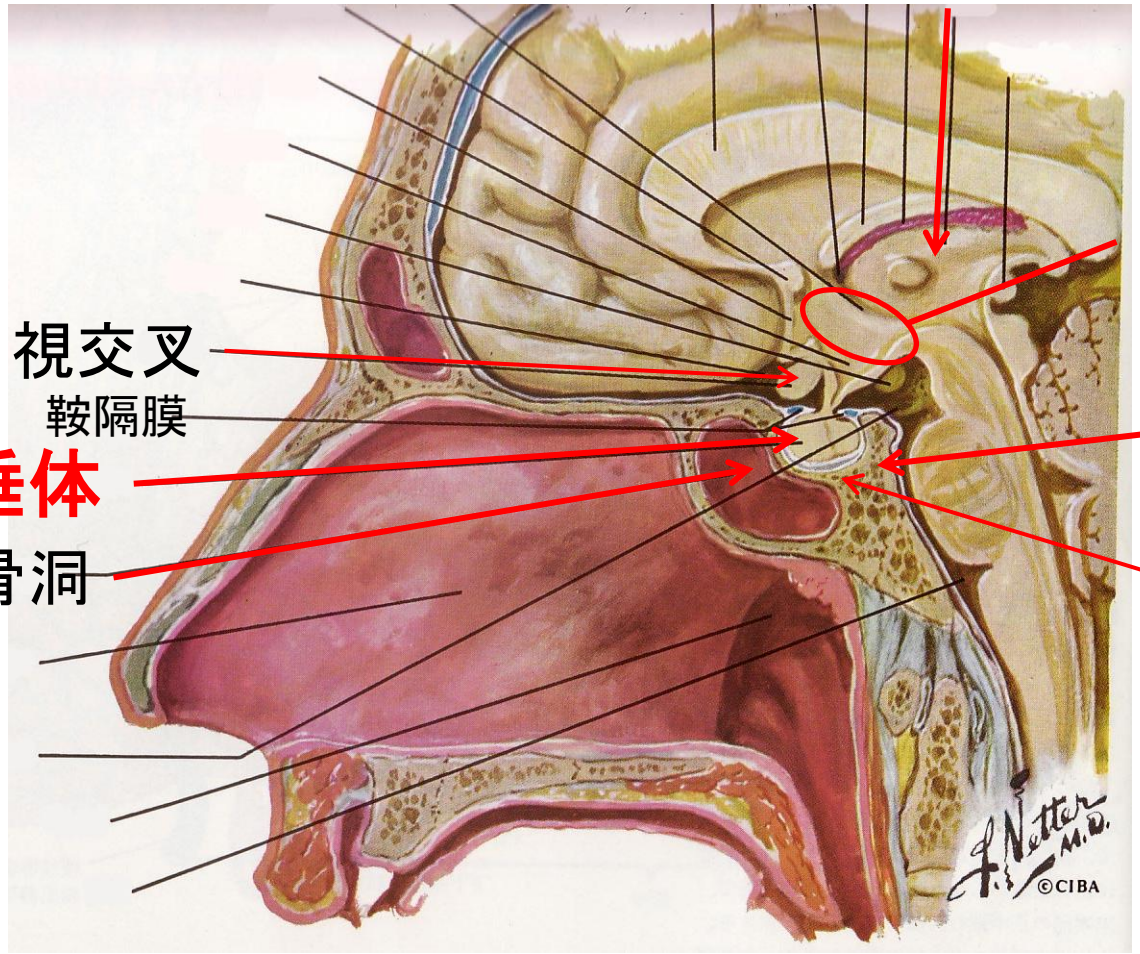

視床

視床下部

視交叉

鞍隔膜

下垂体

蝶形骨洞

蝶形骨

トルコ鞍





The CIBA Collection of Medical Illustrations Vol. 4 p6

トルコ鞍

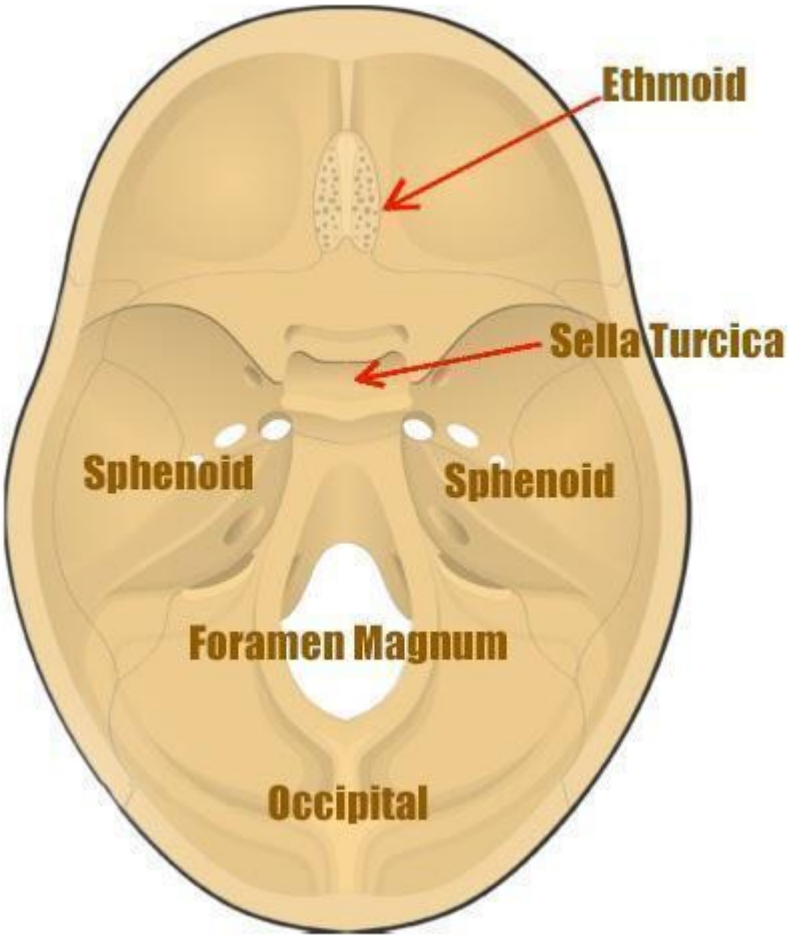
Ethmoid
Sella Turcica
Sphenoid
Sphenoid
Foramen Magnum
Occipital

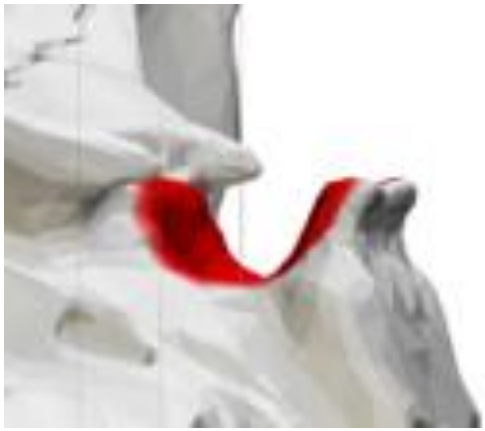



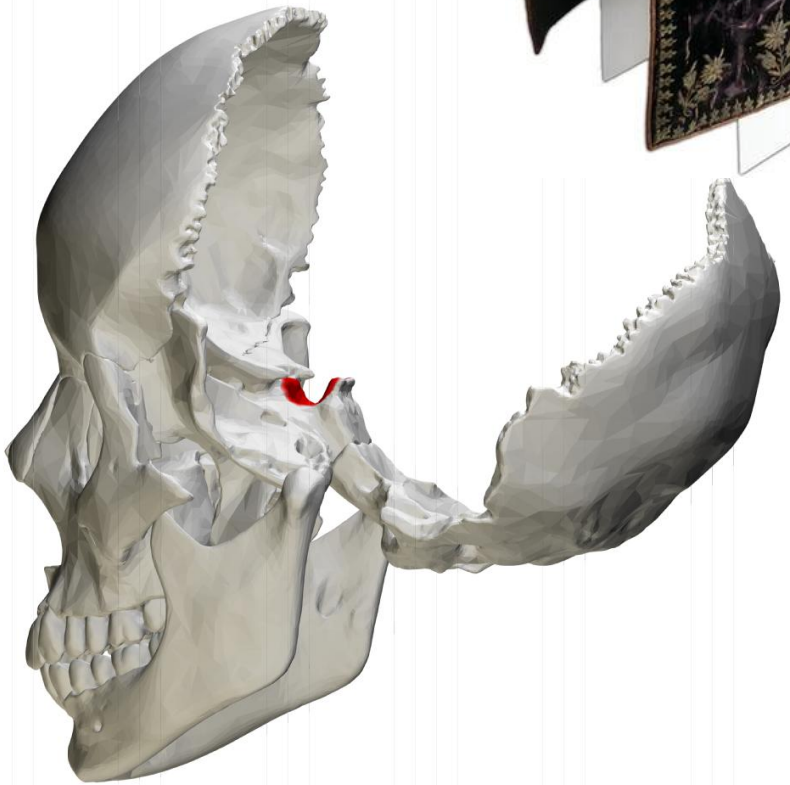

視床下部　　下垂体

視床下部・下垂体の解剖学的位置

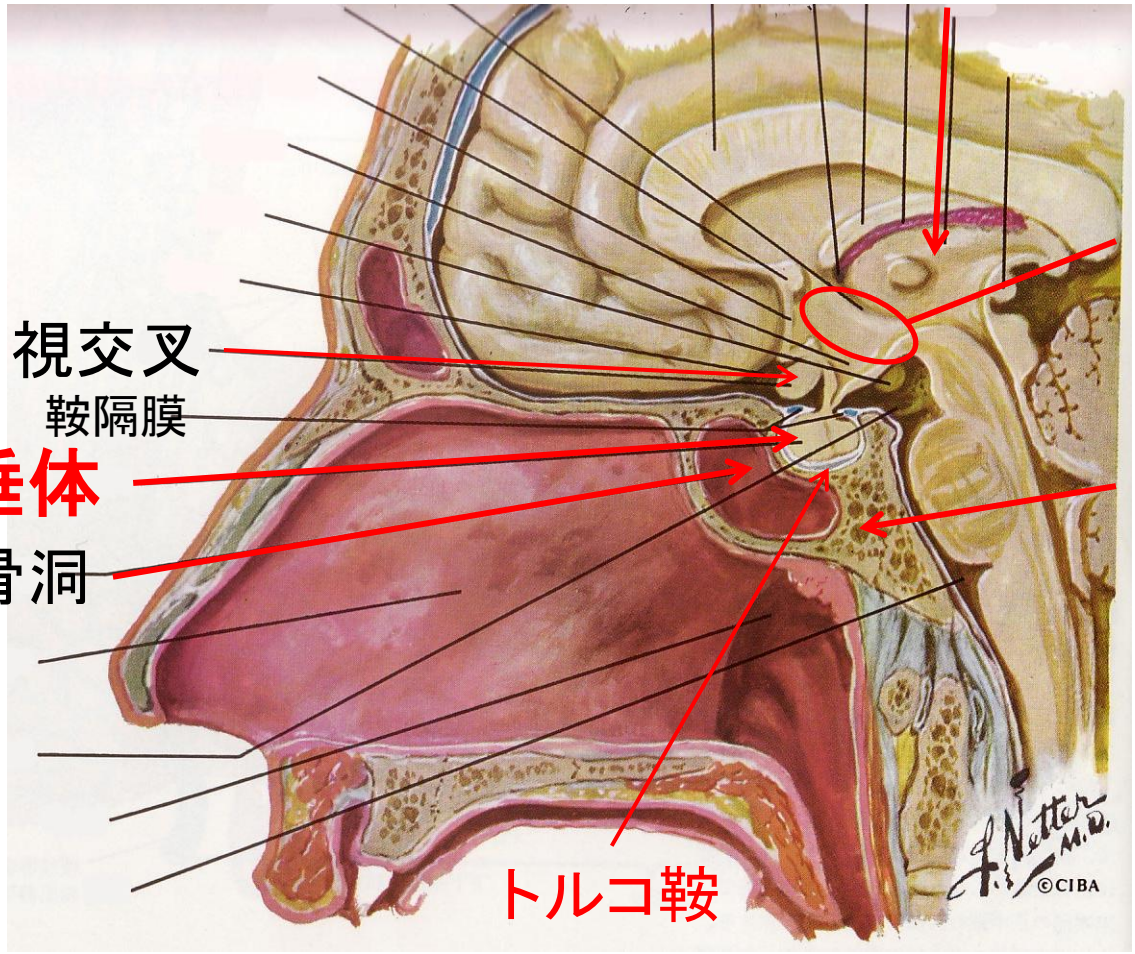

The CIBA Collection of Medical Illustrations Vol. 4 p6

頭部MRI

MRI T1強調画像



矢状断
Saggital

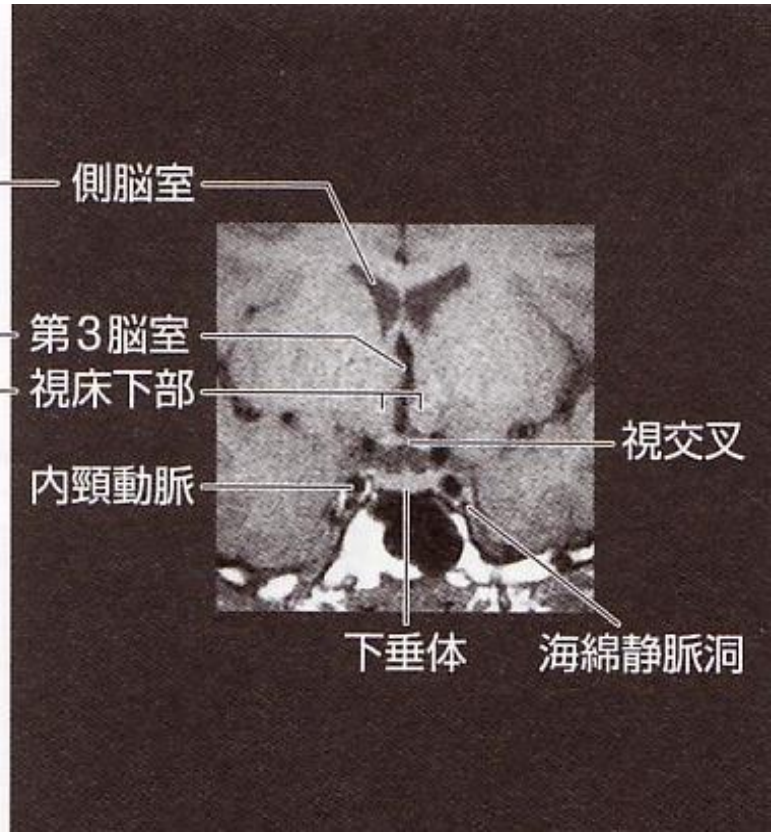

冠状断/前額断
Coronal/Frontal

頭部MRI

MRI T1強調画像

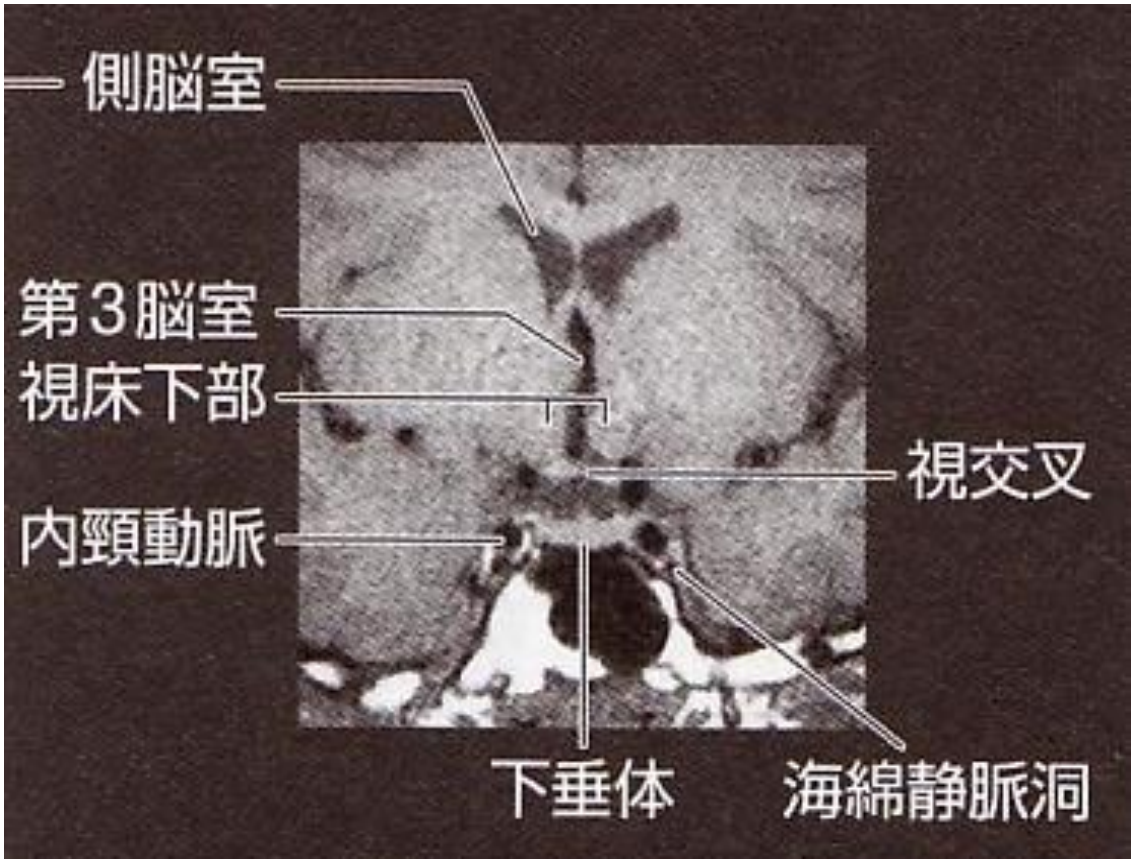

冠状断/前額断
Coronal/Frontal

下垂体腫瘍

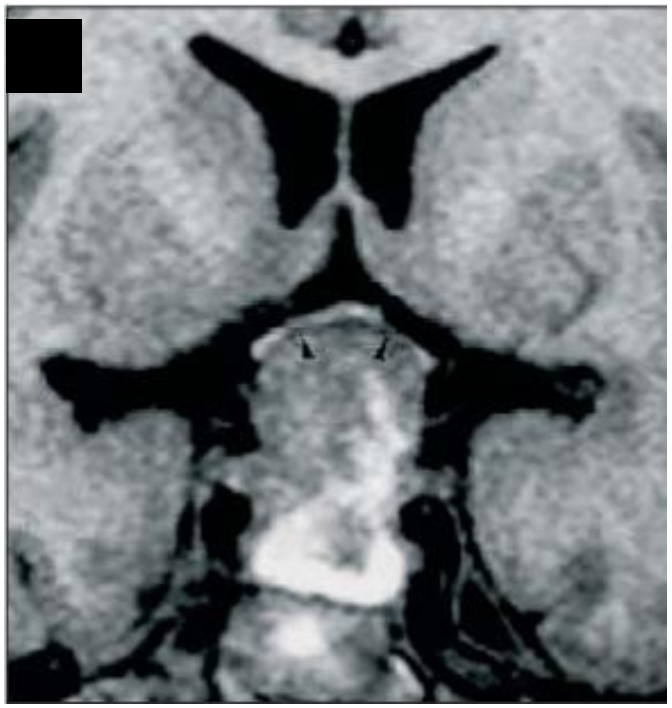

Lancet 2007; 369: 1461–70

下垂体MRI



病気のない人のMRI像

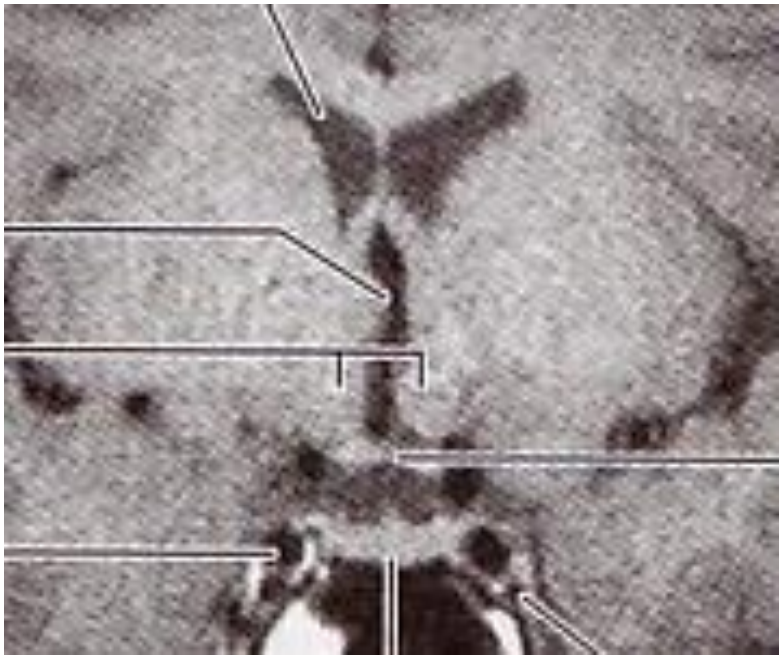

下垂体腫瘍のMRI像

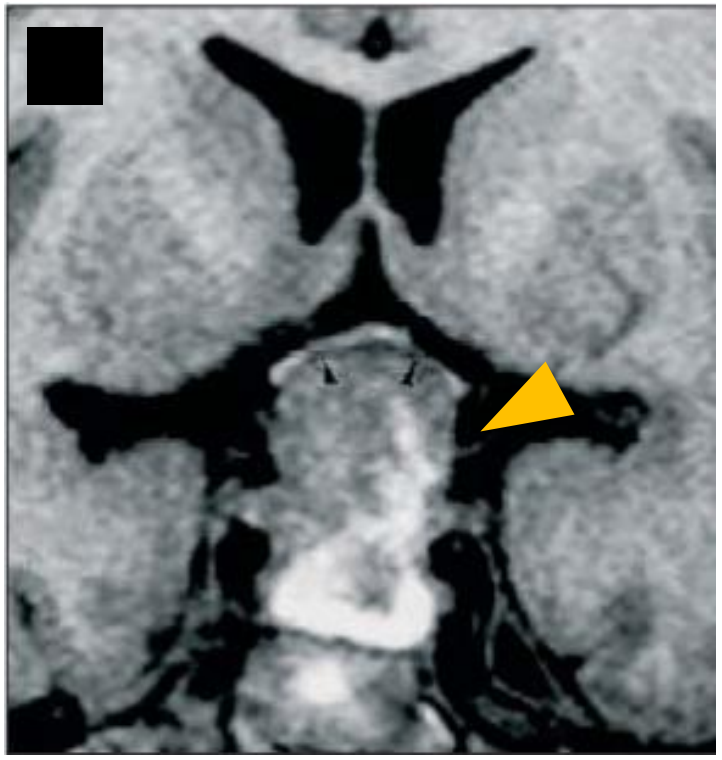

Lancet 2007; 369: 1461–70

下垂体に腫瘍（できもの）があります。

「がんですか？」



腫瘍

良性腫瘍

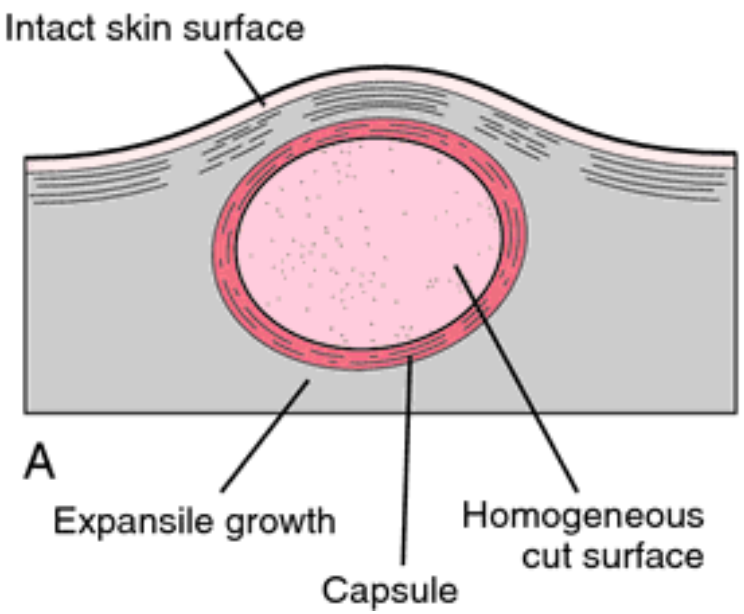

悪性腫瘍

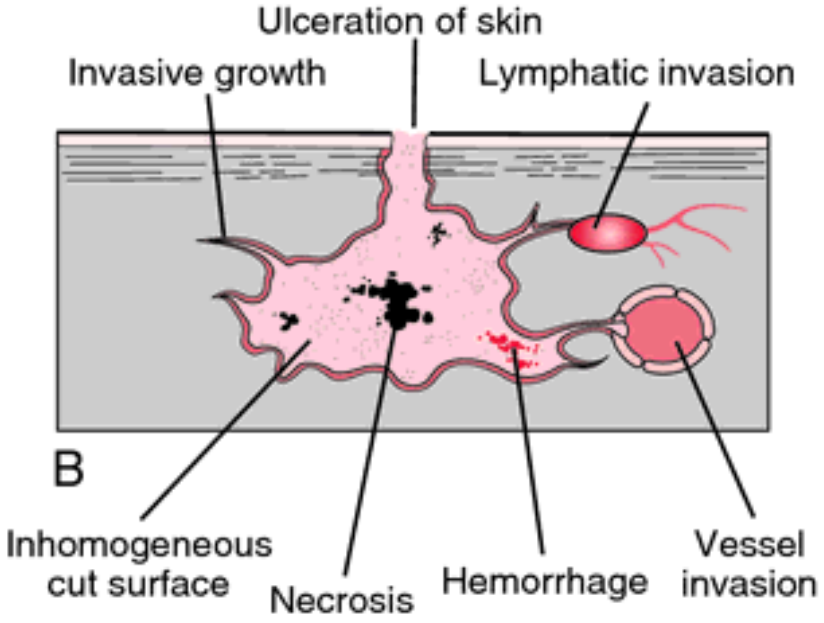

https://medical-dictionary.thefreedictionary.com/malignant+tumor

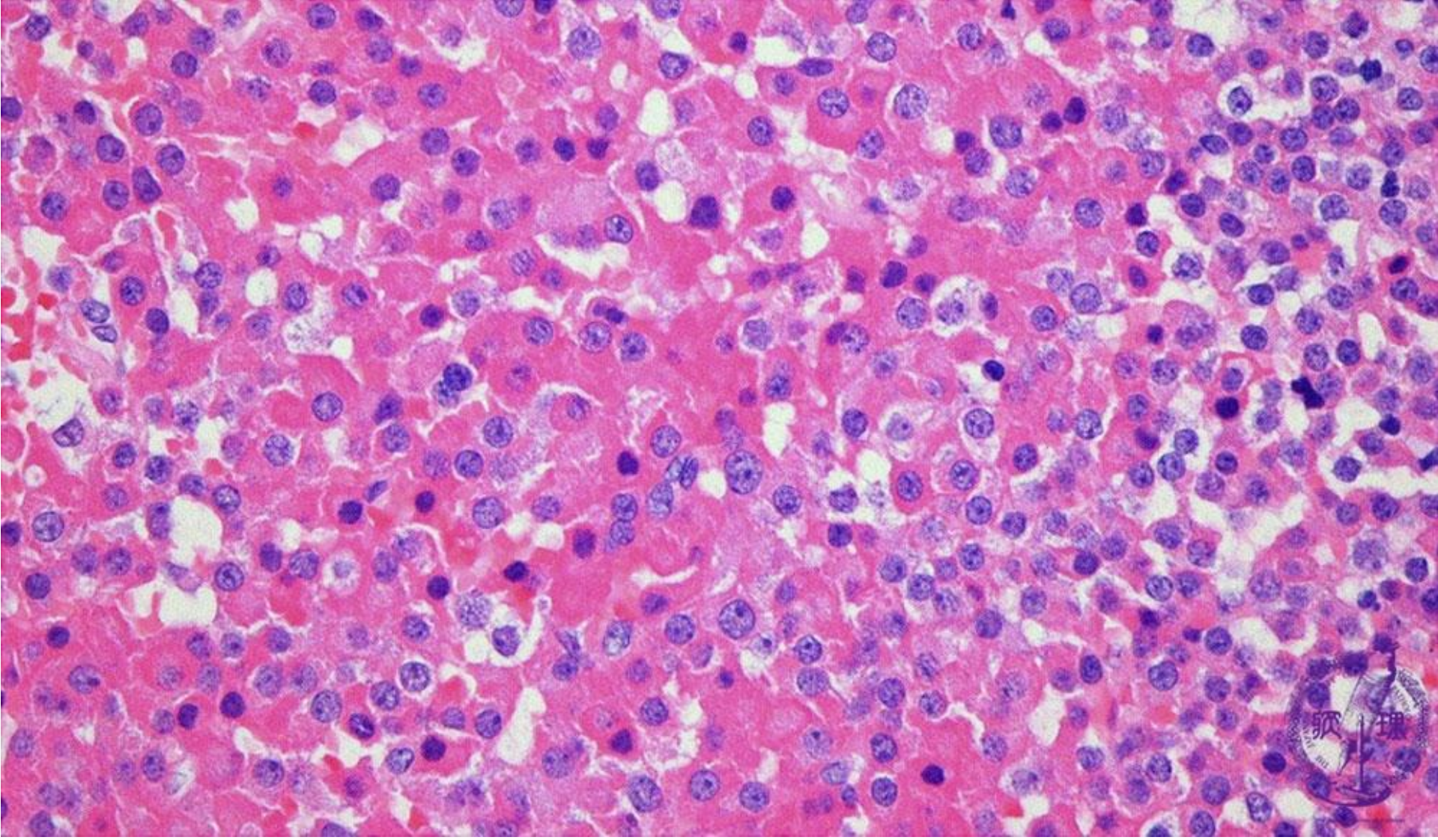

ミクロ像（HE強拡大）：成長ホルモン（GH）産生腺腫では好酸性の顆粒に満たされた細胞質をもつ腫瘍細胞が単調に増生している。
腫瘍細胞はシート状に増生している。

https://pathology.or.jp/corepictures2010/index.html

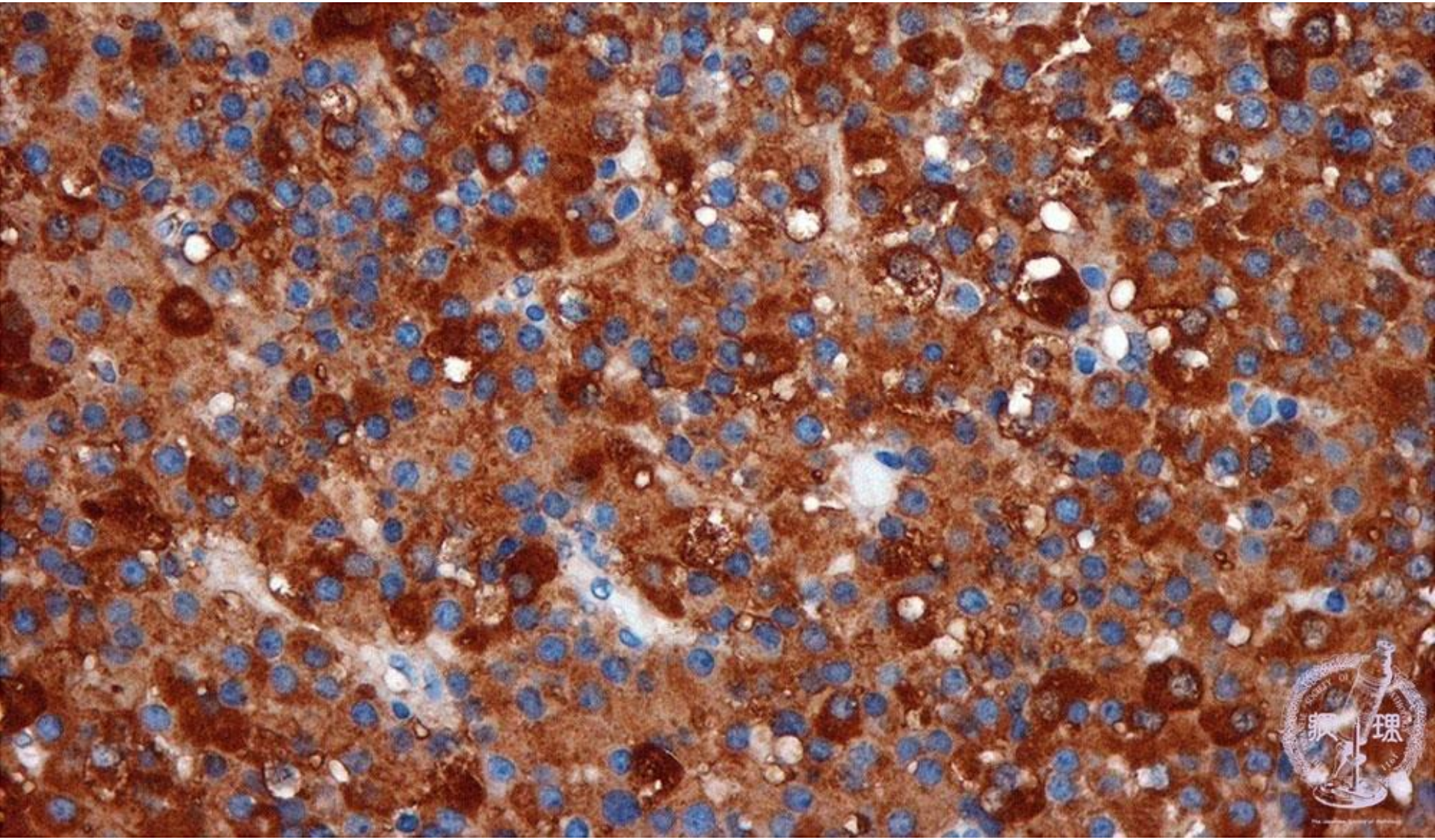

ミクロ像（GH免疫染色強拡大）：成長ホルモン（GH）に対する免疫染色を行うと、
腫瘍細胞の細胞質が陽性を示し、ホルモンを産生していることがわかる。

https://pathology.or.jp/corepictures2010/index.html

下垂体に腫瘍（できもの）があります。

「遺伝しますか？」



疾患と遺伝

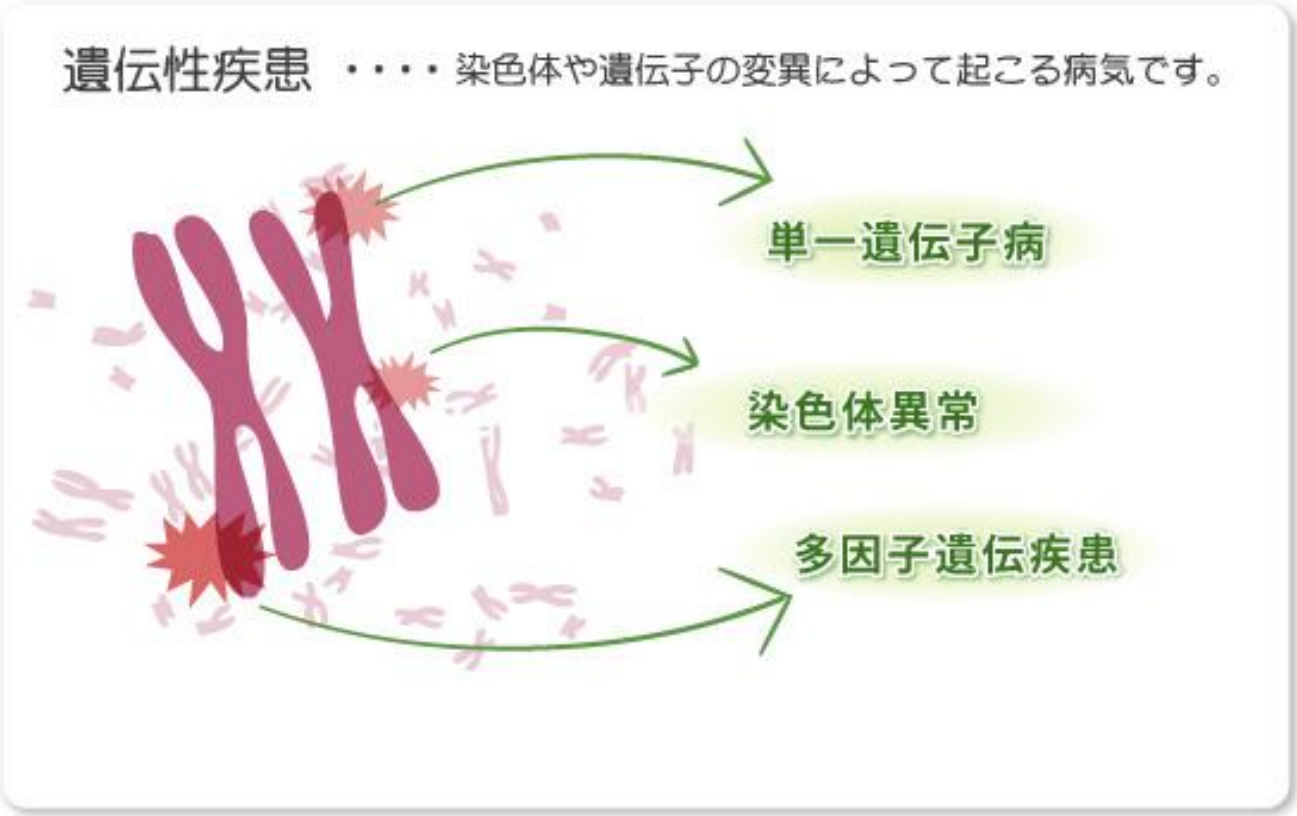

東京女子医科大学　ゲノム診療科

http://www.twmu.ac.jp/IMG/about-gene/hereditary.html

遺伝性内分泌腫瘍症候群

多発性内分泌腫瘍症1型

Carney複合

AIP家族性単発性下垂体腫瘍　など

遺伝子検査
遺伝カウンセリング

本日のお話

- 下垂体
- ホルモン
- ホルモンを分泌する下垂体腫瘍
- まとめ

内分泌とは？

分泌　・・・　腺細胞から特定の物質が細胞外に出る現象

外分泌　・・・　体外あるいは体腔に分泌すること　；　汗、消化液
内分泌　・・・　**血液中に分泌すること**　；　**ホルモン**

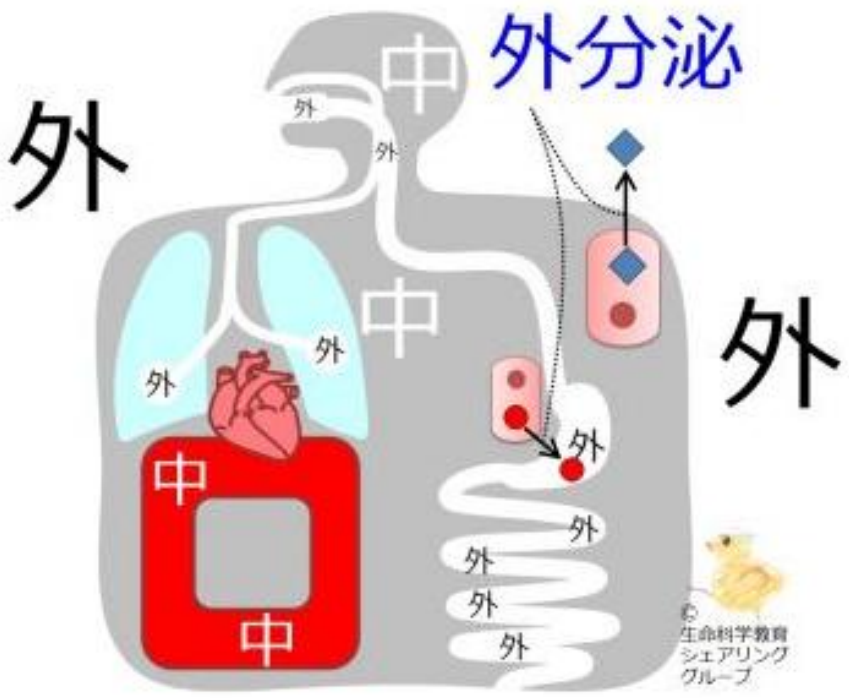

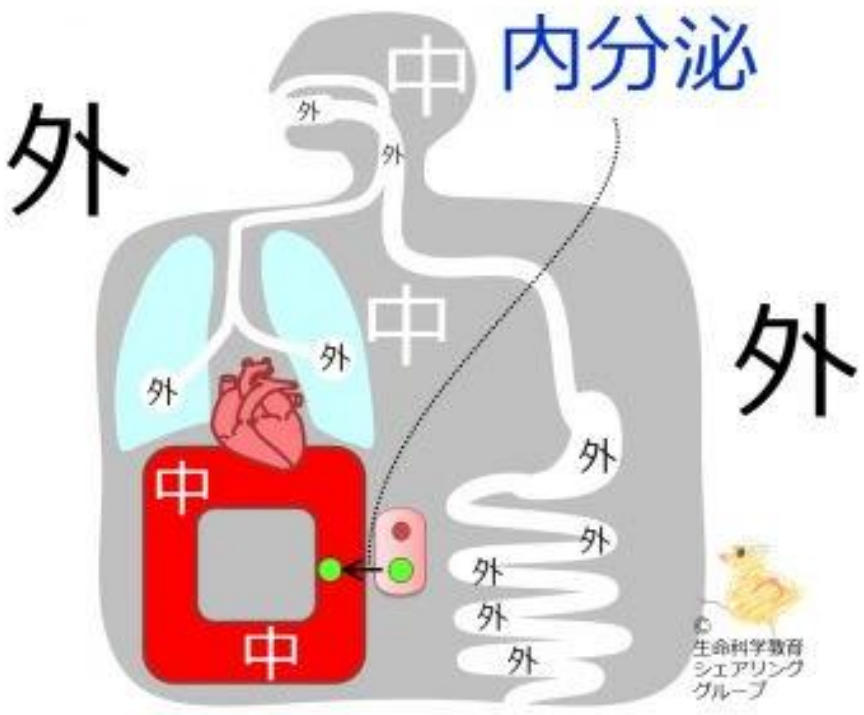

ホルモン

特定の内分泌細胞から分泌される
化学的情報伝達物質

血液を介して離れた部位にある標的細胞の受容体と結合して、その細胞の生理作用を促進あるいは抑制するもの

「刺激する」「呼び覚ます」の意味のギリシア語が語源



ホルモンと受容体

ホルモンにはそれぞれに特有な受容体（レセプター）がある。

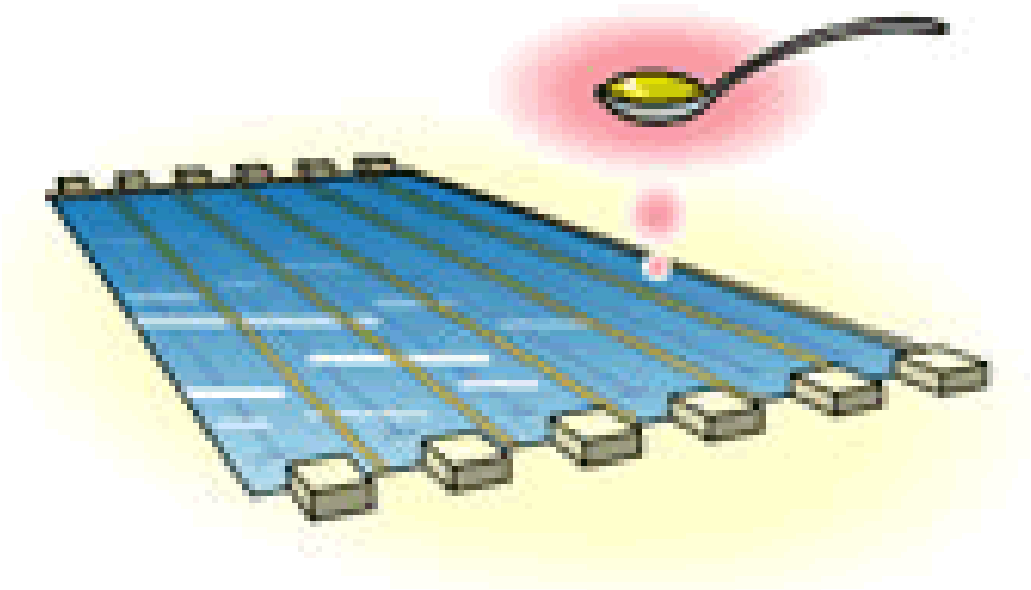

50 mプールに対して　スプーン1杯程度で作用する。

ACTH　　基準値：　7.2-63.3 pg/ml

p　ピコ　＝　10兆分の1

ホルモンと受容体

ホルモンにはそれぞれに特有な受容体（レセプター）がある。

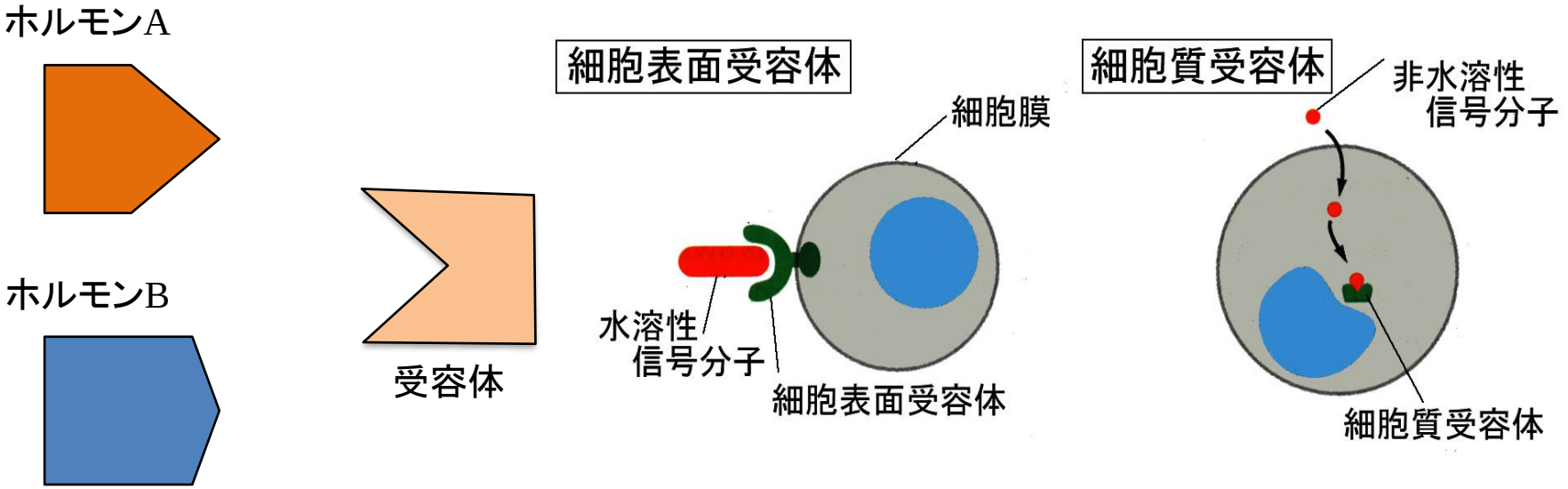

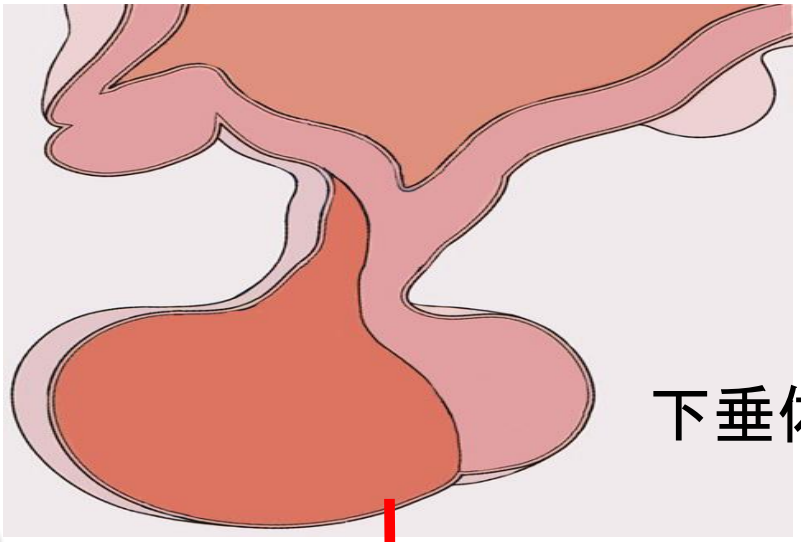

視床下部

下垂体

ホルモン

化学伝達物質

血流を介して

鍵と鍵穴

標的細胞の受容体
（化学受容体）に結合



副腎

生理作用の促進（または抑制）

ホメオスタシス（恒常性）
(homeostasis)

内的および外的要因による刺激に対して
ある一定の体内環境を保とうとする
生体の性質によって保たれる体内の状態

“homeo”:同一の　“stasis”:状態

フィードバック機構
（ネガティブフィードバック機構）



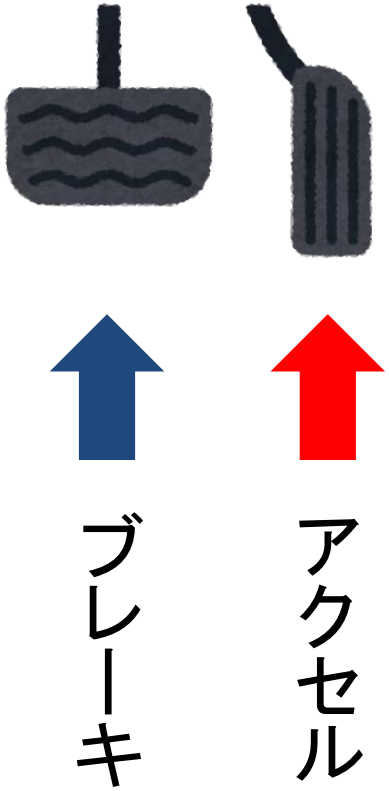

フィードバック機構
（ネガティブフィードバック機構）





© dak

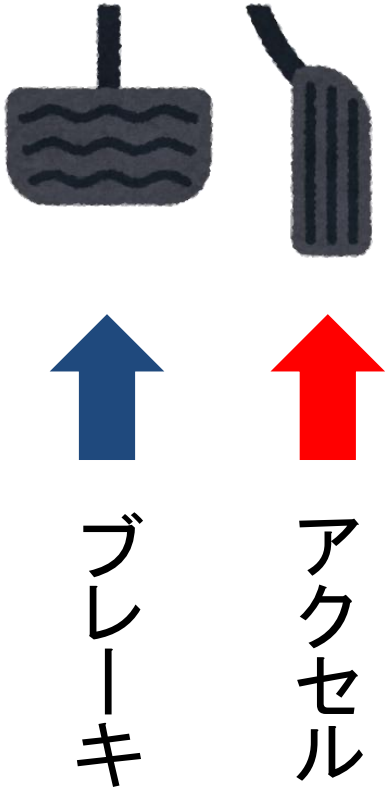

フィードバック機構
（ネガティブフィードバック機構）

例）コルチゾール

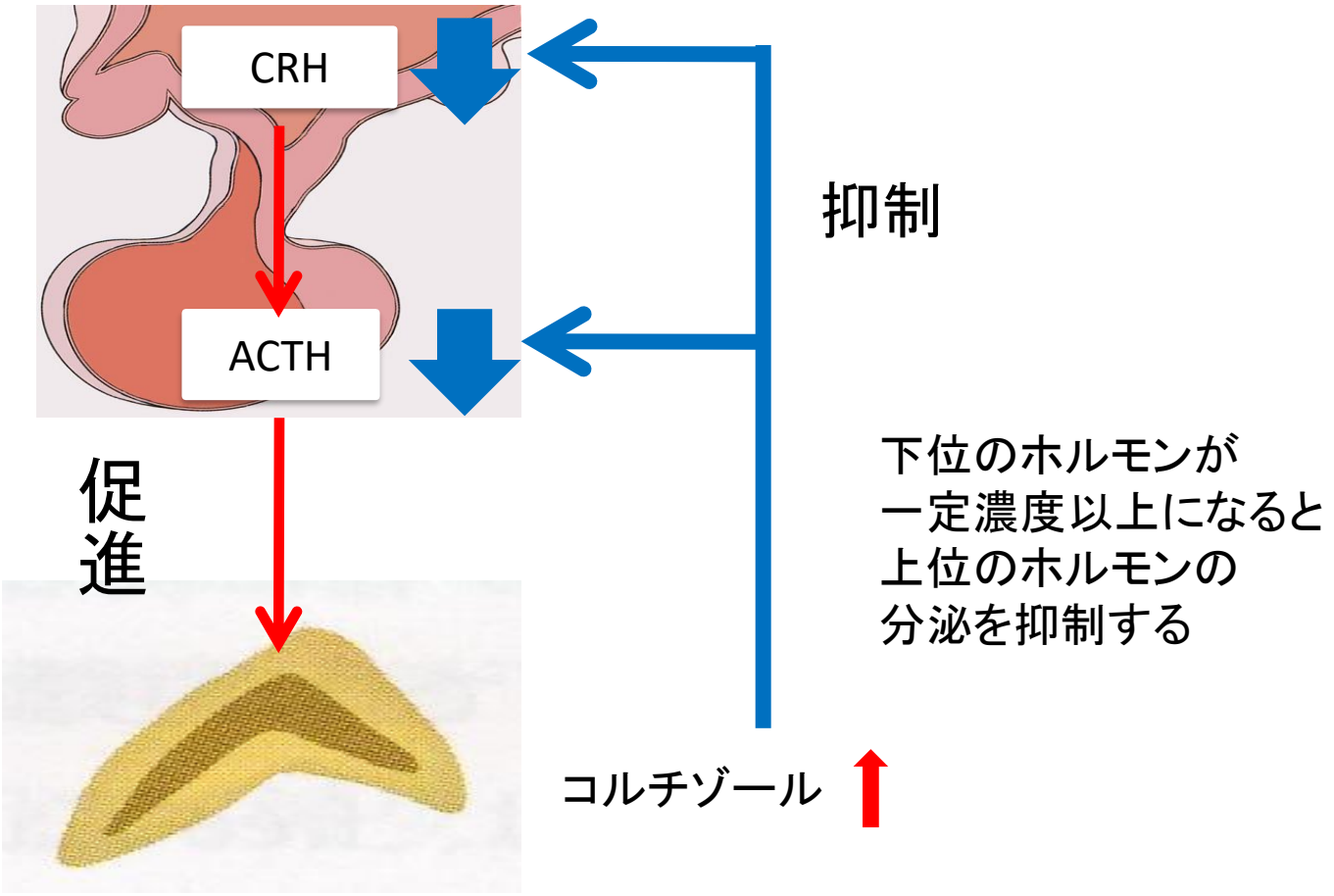

フィードバックの例

ネガティブフィードバック機構





ポジティブフィードバック機構

内分泌器官

生体内には100種類以上のホルモンがある

①視床下部
②下垂体
③甲状腺
④副甲状腺
⑤副腎
⑥膵臓
⑦性腺（卵巣、精巣）

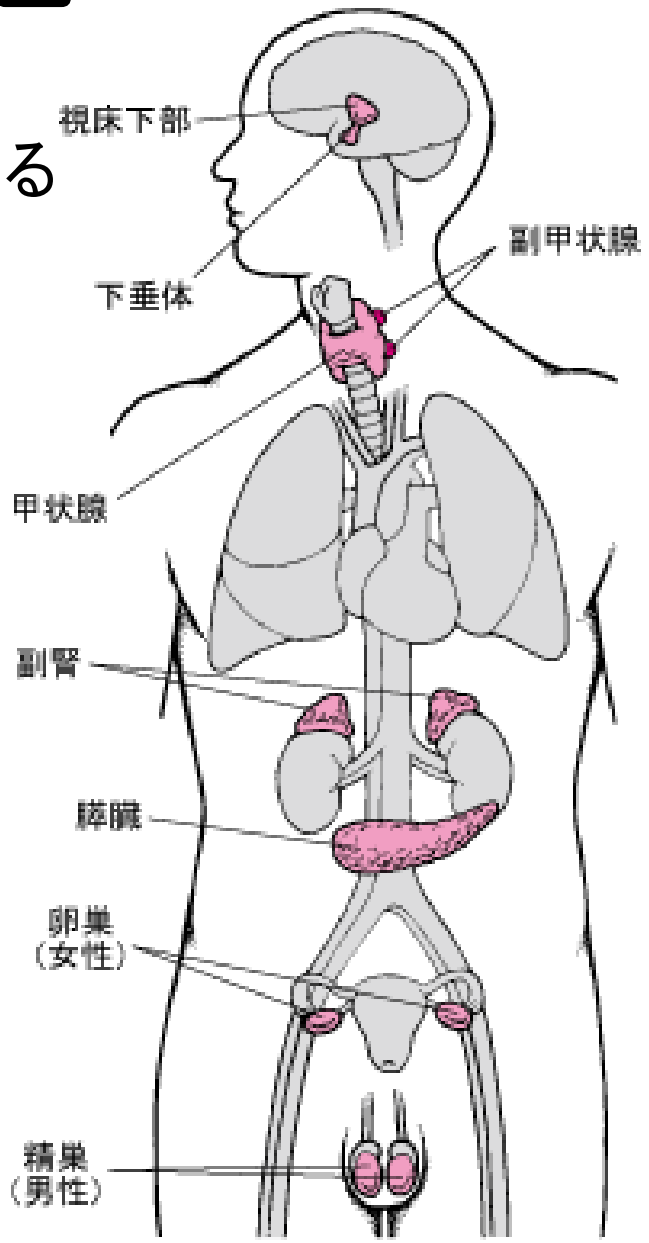

下垂体前葉ホルモン

GH　成長ホルモン

TSH　甲状腺刺激ホルモン

ACTH　副腎皮質刺激ホルモン

PRL　プロラクチン

LH　黄体形成ホルモン

FSH　卵胞刺激ホルモン





下垂体前葉から出るホルモン





下垂体前葉

ACTH
adrenocorticotropic hormone
副腎皮質刺激ホルモン

TSH
thyroid stimulating hormone
甲状腺刺激ホルモン

内分泌臓器

副腎皮質



甲状腺



コルチゾール
（ステロイド）

甲状腺ホルモン

標的臓器

全身臓器
糖・タンパク・脂質代謝、
免疫応答調整、血圧維持
など各種代謝作用

全身臓器
代謝亢進

副腎については第7回、甲状腺については第10回にお話があります。

下垂体前葉から出るホルモン

下垂体前葉



LH
luteinizing hormone
黄体形成ホルモン

FSH
follicle stimulating hormone
卵胞刺激ホルモン

内分泌臓器

精巣

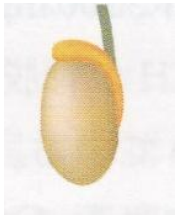

テストステロン

卵巣

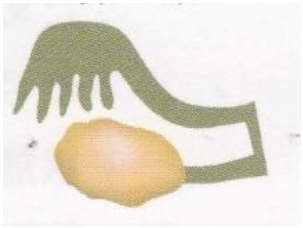

エストロゲン
プロゲステロン

標的臓器

男性器

生殖器発達
第二次性徴

乳房
女性器

第4回　進化する生殖の内分泌学　岩月先生、佐藤先生からもお話があると思います。

下垂体前葉から出るホルモン

下垂体前葉

内分泌臓器

標的臓器

GH
growth hormone
成長ホルモン



PRL
prolactin
プロラクチン



肝



IGF-1
Insulin-like growth factor-1

骨、筋・脂肪組織
成長促進
蛋白合成促進
脂肪分解など

乳腺



乳腺発育
乳汁産生・分泌
性腺機能抑制

下垂体後葉ホルモン

AVP　バソプレシン　抗利尿ホルモン

OXT　オキシトシン





視床下部-下垂体後葉ホルモン調節



視床下部

バソプレシン　　オキシトシン

下垂体後葉

バソプレシン　　オキシトシン

標的臓器

腎尿細管

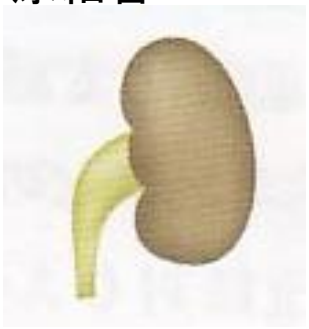

V2受容体
水の再吸収促進

乳腺腺傍の
平滑筋



射乳

子宮平滑筋

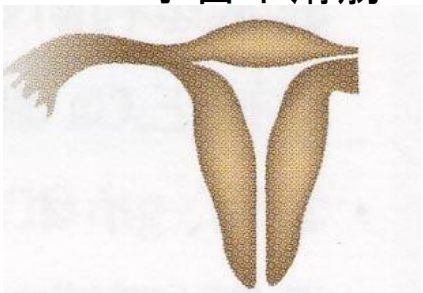

収縮

下垂体

視床下部



下垂体前葉　　下垂体後葉



下垂体前葉ホルモンの分泌



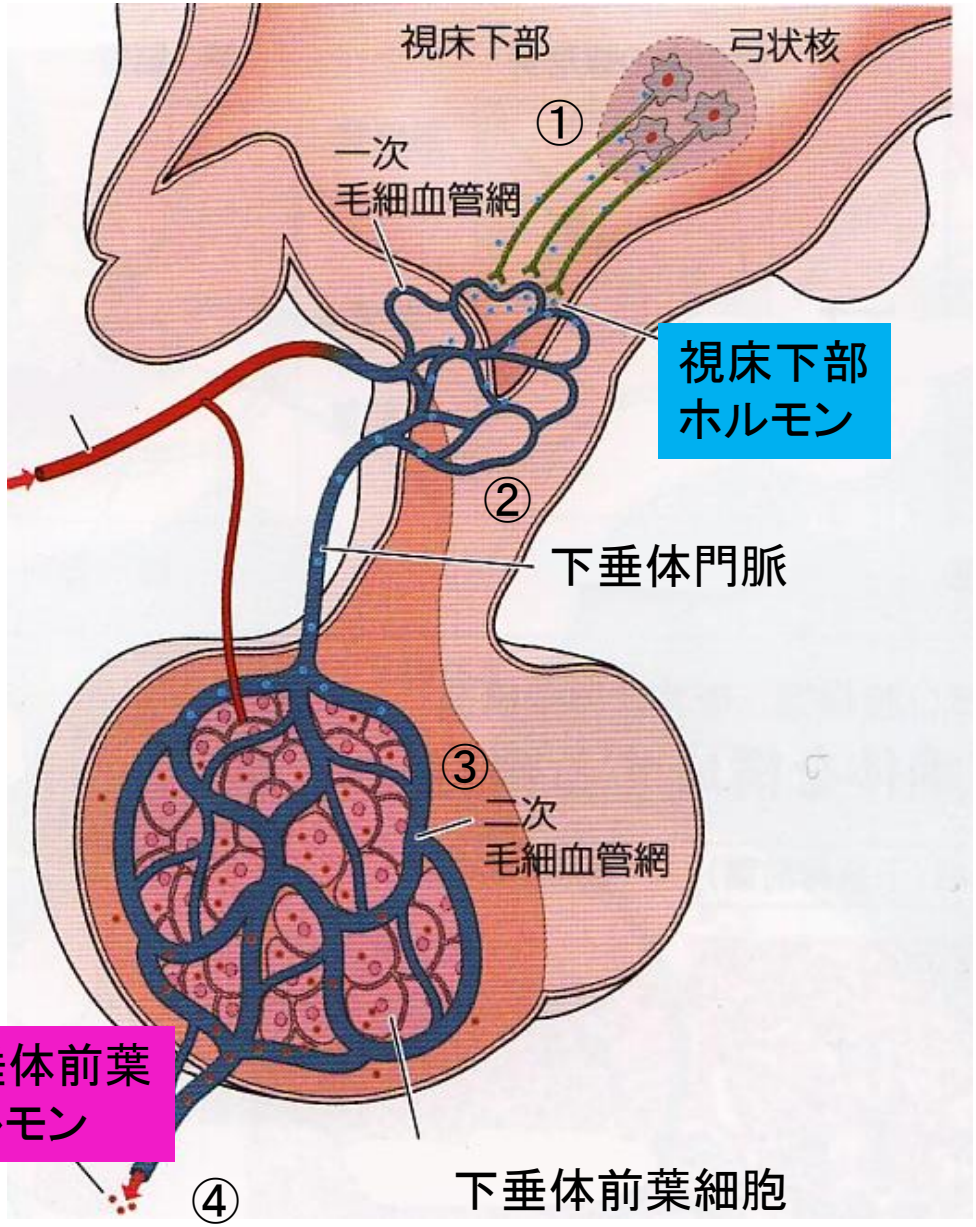

① 視床下部の神経細胞から
視床下部ホルモンが分泌

② 一次毛細血管網→下垂体門脈を
通って下垂体前葉に到達

③ 視床下部ホルモンが
下垂体前葉細胞の受容体と結合

④ 下垂体前葉ホルモンの分泌

下垂体後葉ホルモンの分泌



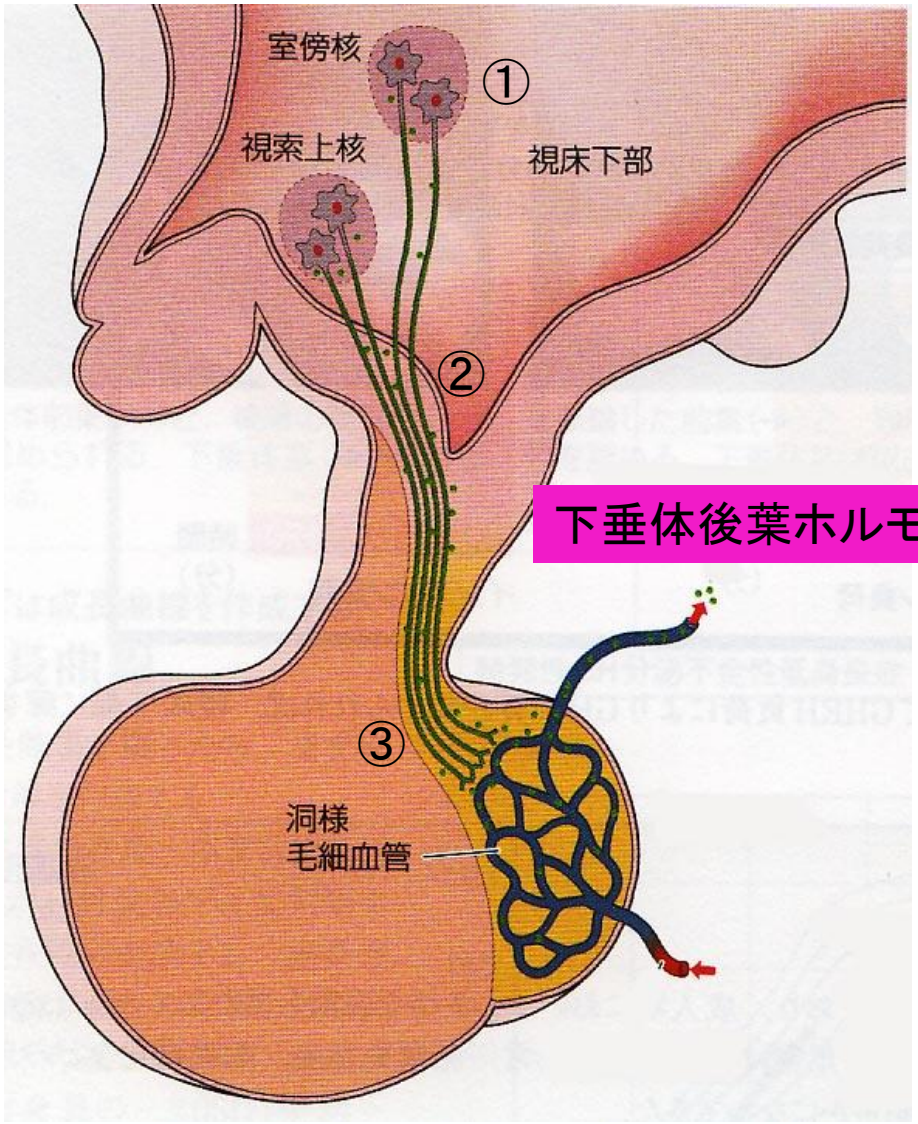

① 視床下部の神経細胞が
下垂体後葉ホルモンを合成

② 軸索による後葉ホルモンの運搬

③ 下垂体後葉ホルモンの貯蔵・分泌

下垂体

視床下部





下垂体前葉

下垂体後葉





ホルモンの過剰/不足が生じる原因

ホルモンの量・作用

過剰

- **ホルモン産生腫瘍**
- 自己免疫
- 調節の異常
- 遺伝

不足

- ホルモン産生臓器の障害
  手術、炎症、**圧迫**など
- **自己免疫**
- 遺伝

本日のお話

- 下垂体
- ホルモン
- ホルモンを分泌する下垂体腫瘍
- まとめ

本日のお話

- 下垂体
- ホルモン
- ホルモンを分泌する下垂体腫瘍
- まとめ

非機能性腫瘍

PRL産生腫瘍

GH産生腫瘍

ACTH産生腫瘍

TSH産生腫瘍

下垂体腫瘍

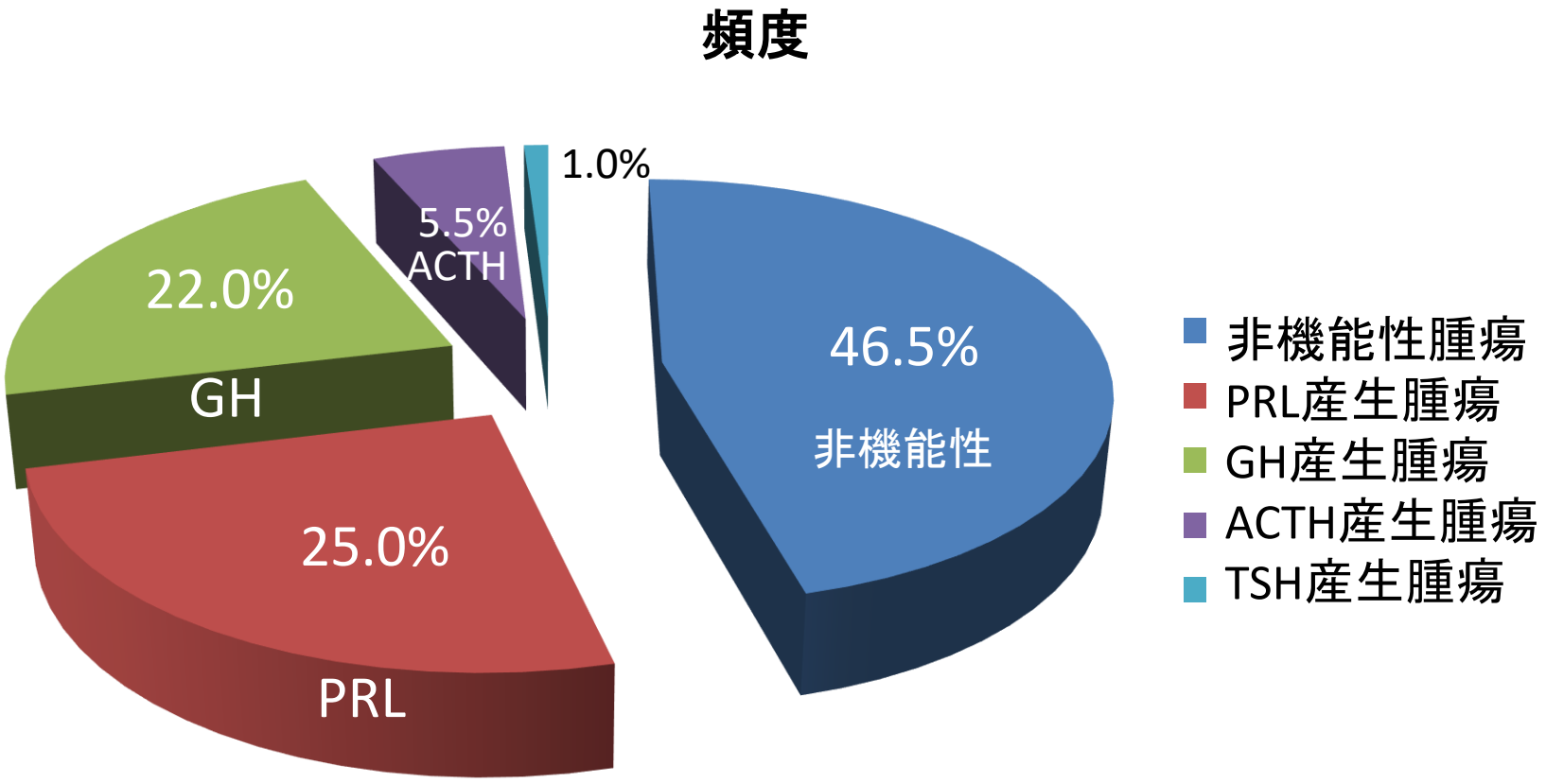

GH, PRLを同時に産生する腫瘍はある。

病気が見える Vol. 3 糖尿病・代謝・内分泌　p136

下垂体前葉内の細胞の分化

ラトケ嚢胞

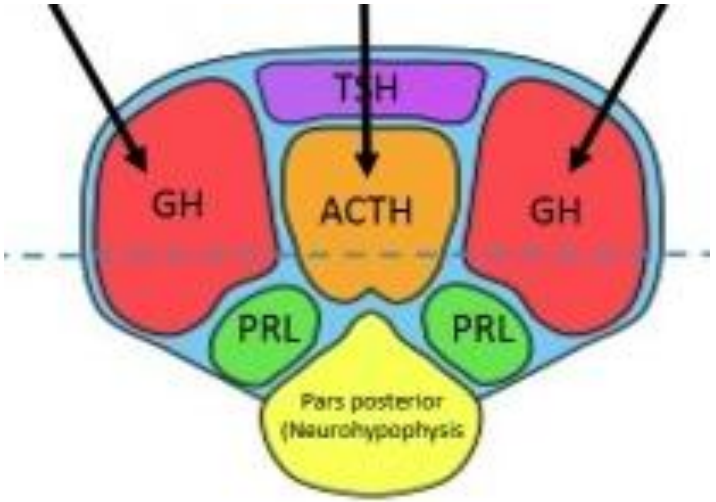

Prop-1

NeuroD1, Tpit/Tbx19

SF-1, DAX1, GATA2

Pit-1

GATA2

ACTH
分泌細胞

LH/FSH
分泌細胞

TSH
分泌細胞

GH
分泌細胞

PRL
分泌細胞

あるタレントさんのお話

- 顔に吹き出物、左目の視界の半分が見にくくなったが大阪から東京に出てきたストレスと思っていた。
- 相方の●ひるが靴(サイズ 24.5 cm)をプレゼントした。●しこが履こうとしたが入らない。メンズの26.0 cmに買い替えても入らなかった。足のサイズは27 cmになっていたがむくみのせいだと思っていた。
- ●UJIWARAの●本敏史が、楽屋にあいさつに来た●しこに、「あれ、鼻デカくなってない？」と冗談交じりに体調を心配した。
- こめかみに痛みを感じるようになった。人間ドックで「脳の中に腫瘍が見つかりました」と宣告された。
腫瘍は3 cm大で視神経を圧迫していた。

https://www.sponichi.co.jp/entertainment/news/2019/11/11/kiji/20191111s00041000439000c.html

先端巨大症

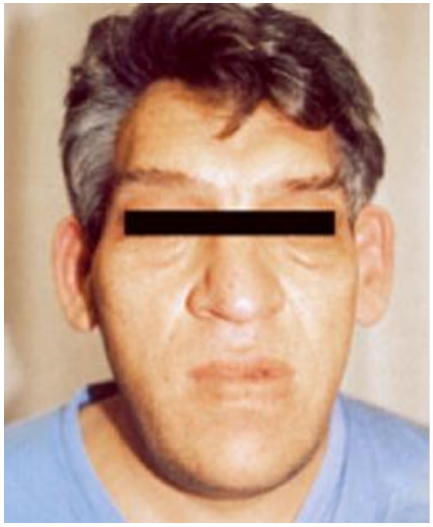

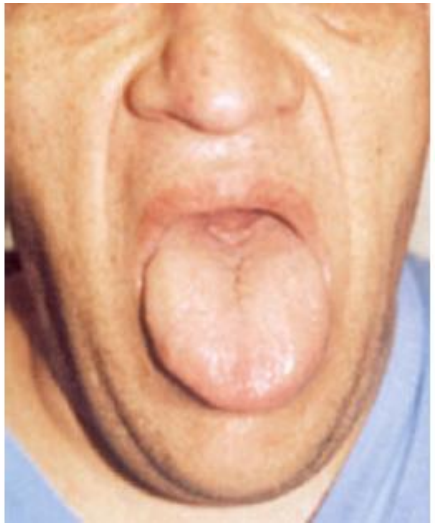



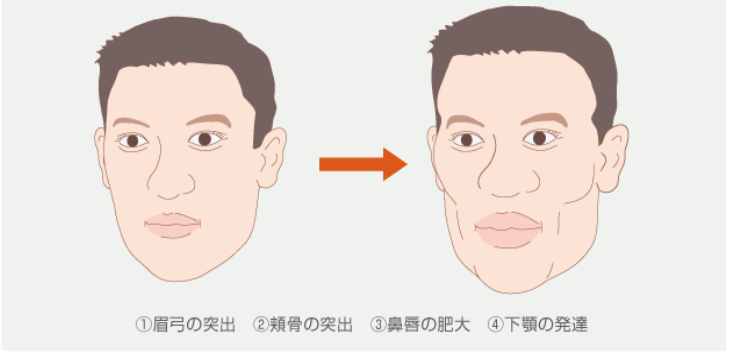

①眉弓の突出　②頬骨の突出　③鼻唇の肥大　④下顎の発達

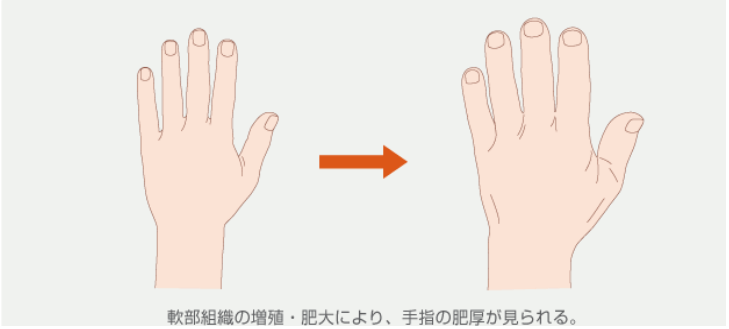

軟部組織の増殖・肥大により、手指の肥厚が見られる。

先端巨大症







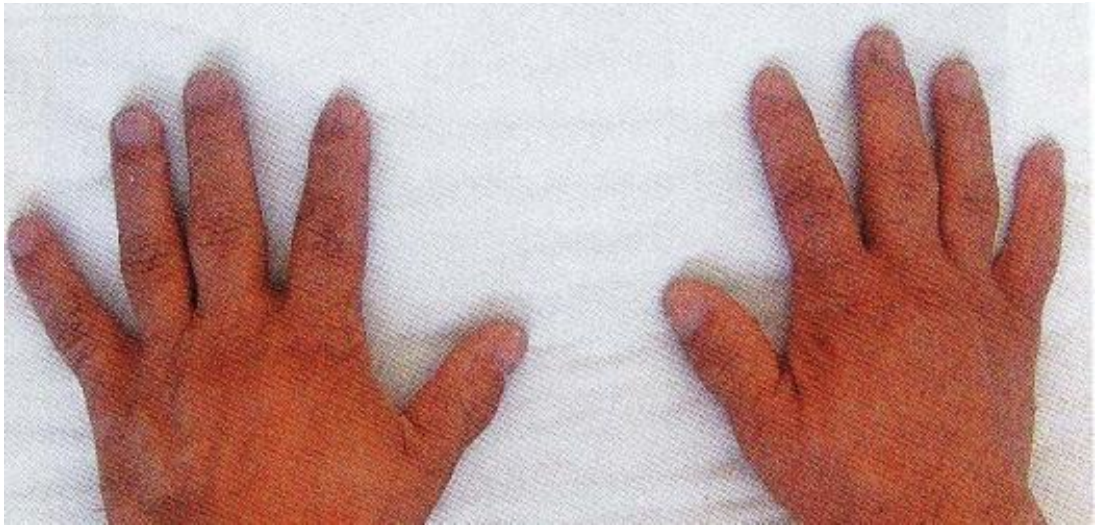

末端肥大症様顔貌

前額部、下顎突出

鼻、口唇肥大

手指関節肥大

先端巨大症 (Acromegaly)

- GHが過剰に分泌されることにより、
  骨、軟部組織、諸臓器の異常な発育と
  代謝異常を来す疾患。

- 骨端線閉鎖前にGHの過剰分泌があると
  巨人症になる。

- 原因は99%がGH産生下垂体腫瘍。
- 特徴的な身体所見とGH高値が認められる。

臨床症状

- 眉弓部の突出、鼻・口唇の肥大、下顎の突出。
  手足の容積の増大。巨大舌。

- ときに頭痛、視野狭窄。（下垂体腺腫による圧迫）

先端巨大症で自覚する症状

- 同窓会で会った友人に顔つきが変わったと言われた。
- かみ合わせが悪くなった。
- 声が低くなった。
- 指輪が入らない。
- 靴のサイズが合わなくなった。
- 糖尿病と言われた。
- 手がしびれる。力が入りにくい。

先端巨大症

成長ホルモンの過剰により、
特有の顔貌、合併症、生命予後の悪化を来たす疾患

主症候

1. 手足の容積の増大
2. 先端巨大症様顔貌（眉弓部の膨隆、鼻・口唇の肥大、下顎の突出など）
3. 巨大舌

副症候および参考所見

1. 発汗過多
2. 頭痛
3. 視力・視野障害
4. 月経異常
5. **睡眠時無呼吸症候群**
6. **耐糖能異常**
7. **高血圧**
8. **不正咬合**
9. **変形性関節症・手根管症候群**
10. 頭蓋骨および手足の単純X 線の異常

下垂体疾患診療マニュアル　改訂第3版

間脳下垂体機能障害の診断と治療の手引き（平成 30 年度改訂）

検査所見

- GH、IGF-1高値。
- ブドウ糖負荷試験でGHが抑制されない。
- TRH、LHRH、CRHの投与でGHが上昇する。（奇異性上昇）
- CT、MRIで下垂体腫瘍が認められる。
- 単純XPでトルコ鞍の拡大(ballooning, double floor)、
  手指末節のカリフラワー様肥大、
  足底部軟部組織の肥大(heel pad thickness)

成長ホルモンの作用

- 成長促進
  骨端軟骨形成促進、蛋白合成促進、各組織の細胞増殖など

- 肝や軟骨組織で**IGF-1** (insulin-like growth factor-1)を産生

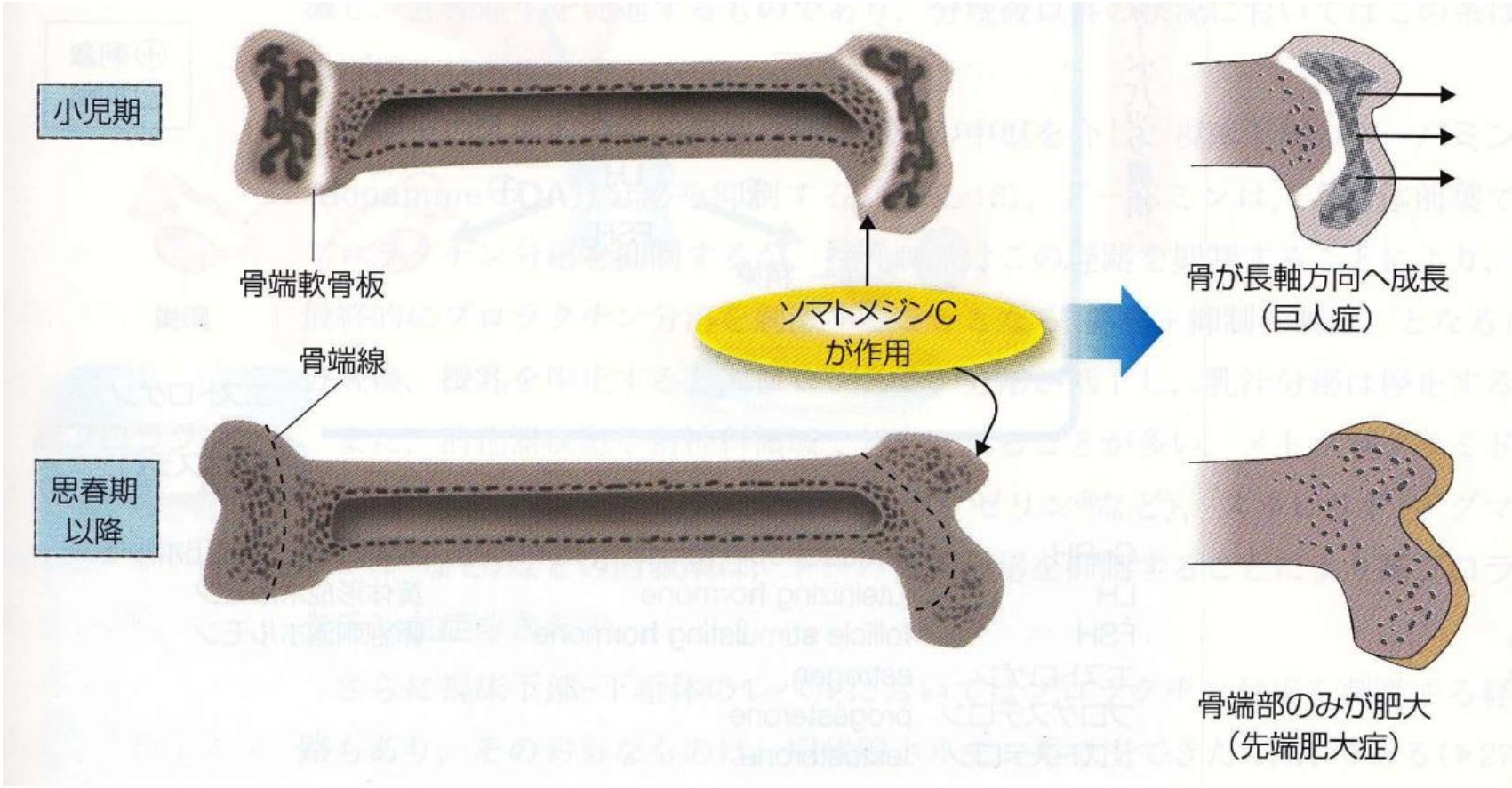

巨人症



Robert Pershing Wadlow
（享年22歳）272cm、200kg



ブラジルのモデルのエリサニーさん(17歳)

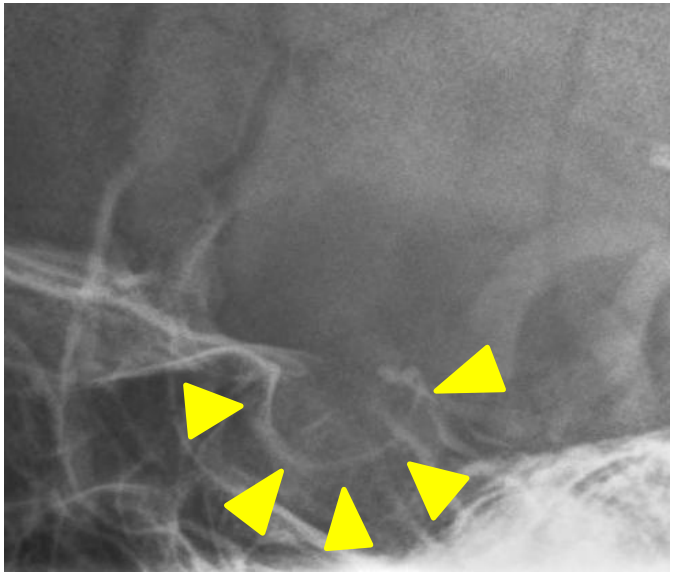

トルコ鞍ballooning

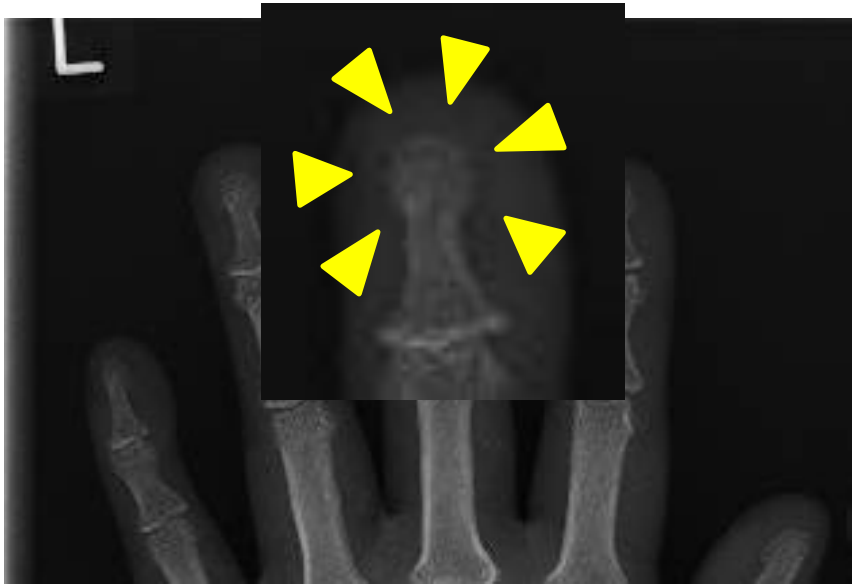

手指末節骨のカリフラワー様変形



22.7mm

単純X線写真

Heel pad thickness （22mm 以上）

下垂体腫瘍

下垂体MRI

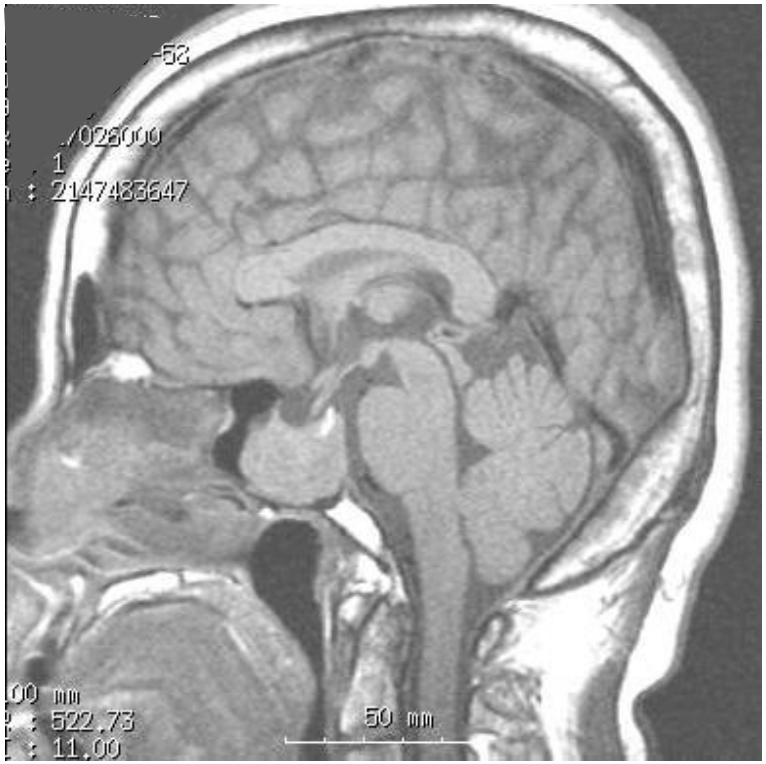

矢状断
20 x 25 mm

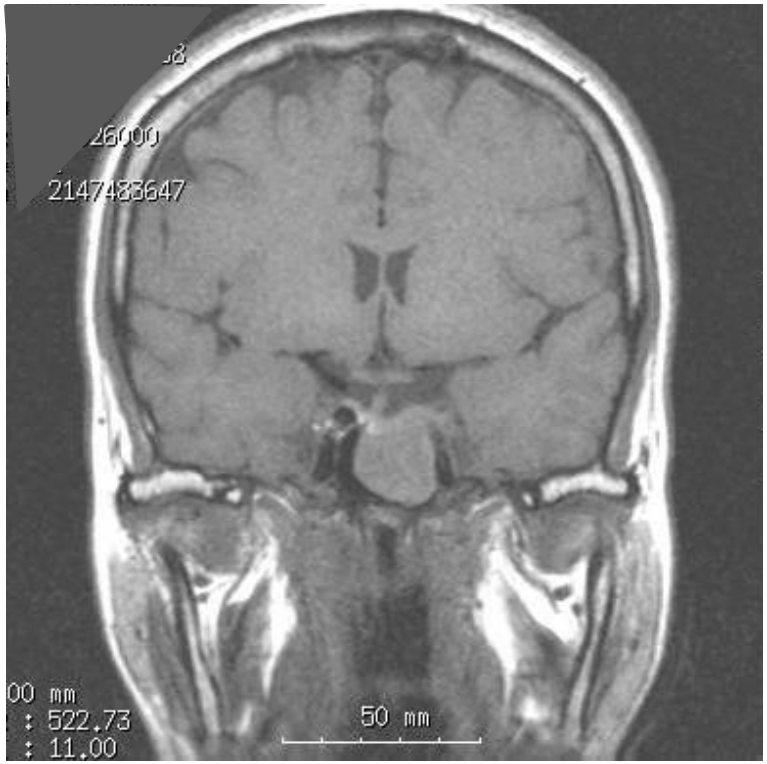

冠状断
20 x 20 mm

頭部MRI T1強調画像

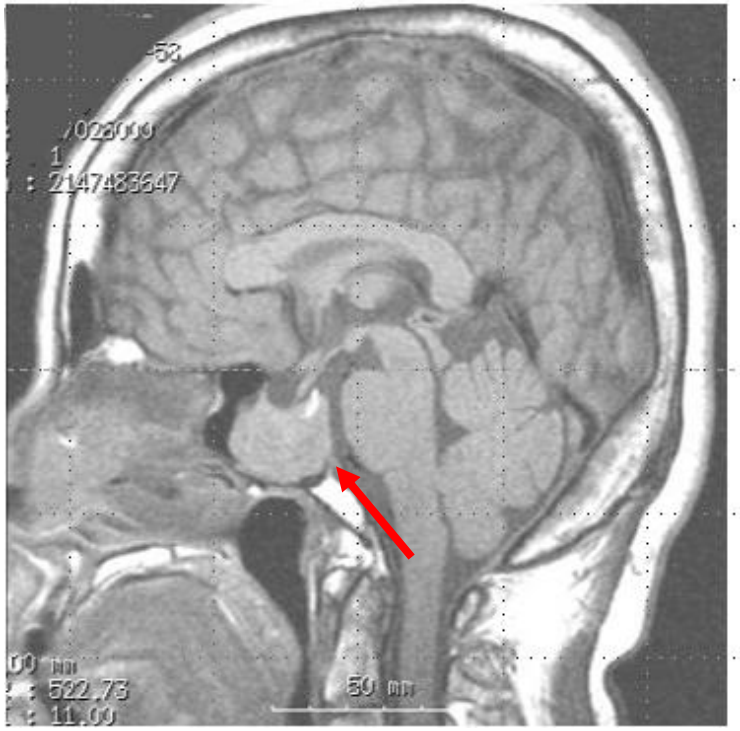

矢状断

20 x 25 mm

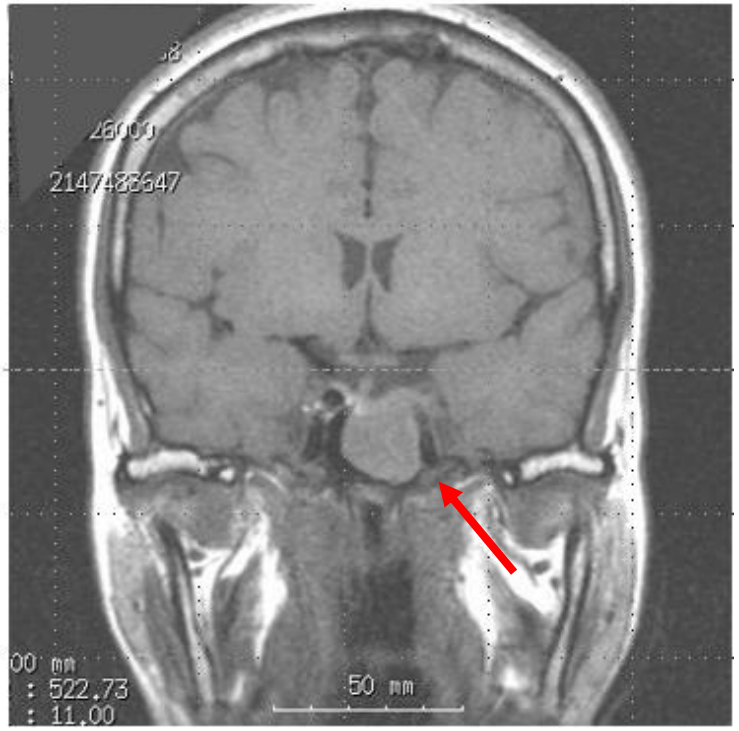

冠状断

20 x 20 mm

腫瘍は下方に進展しやすい　→トルコ鞍のballooning
上方に増大すると、視神経を圧迫

眼球と網膜

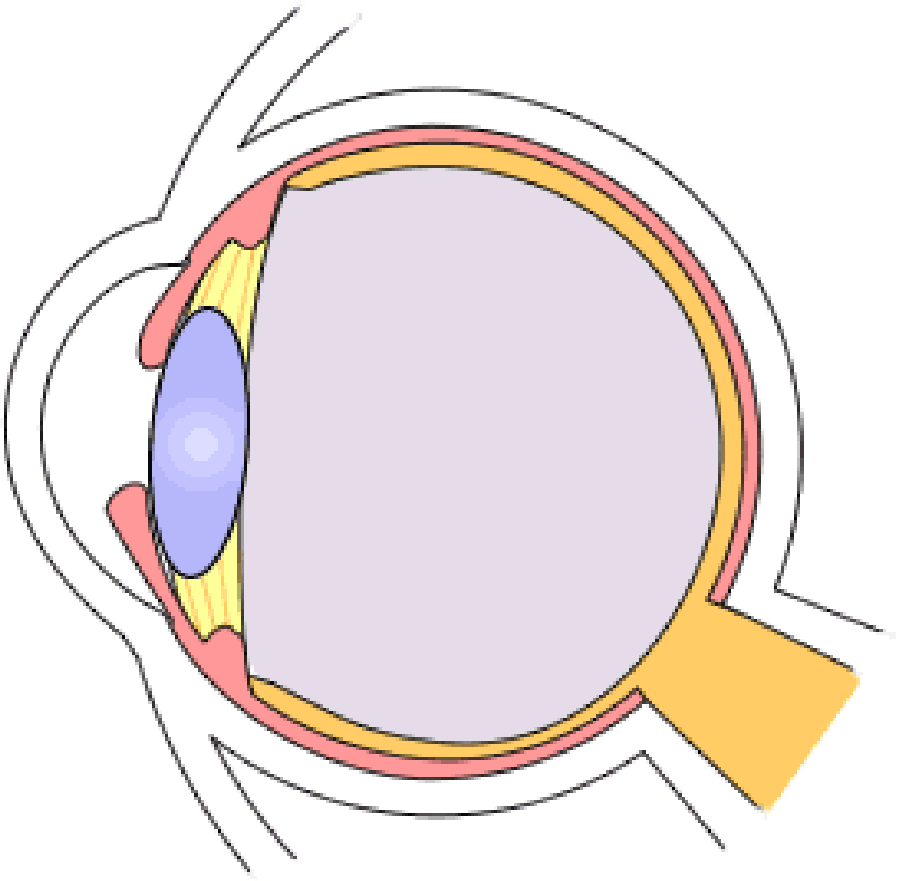

視神経

■**症状**：腫瘍による圧迫症状：**両耳側半盲**

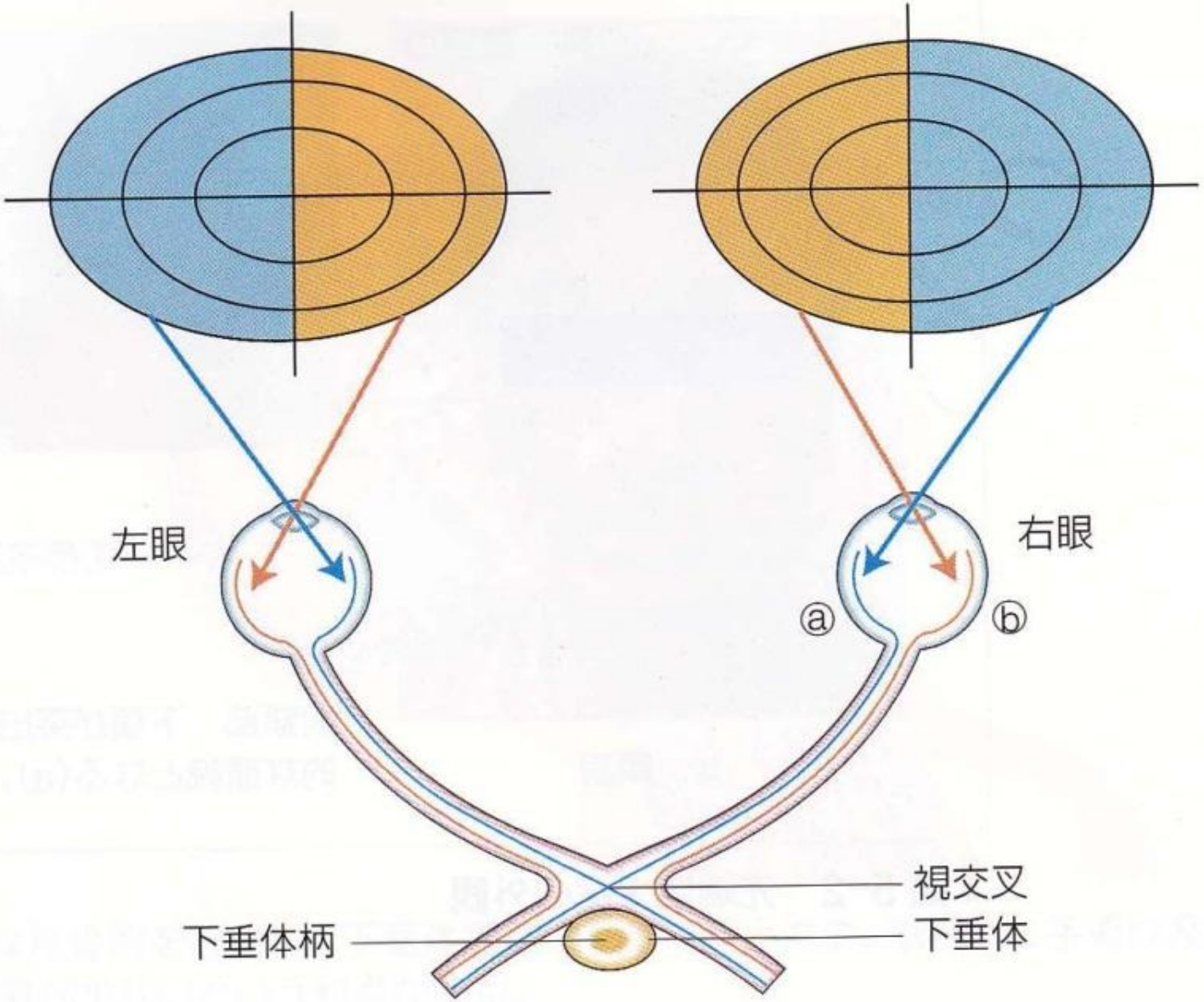

■症状：腫瘍による圧迫症状：両耳側半盲

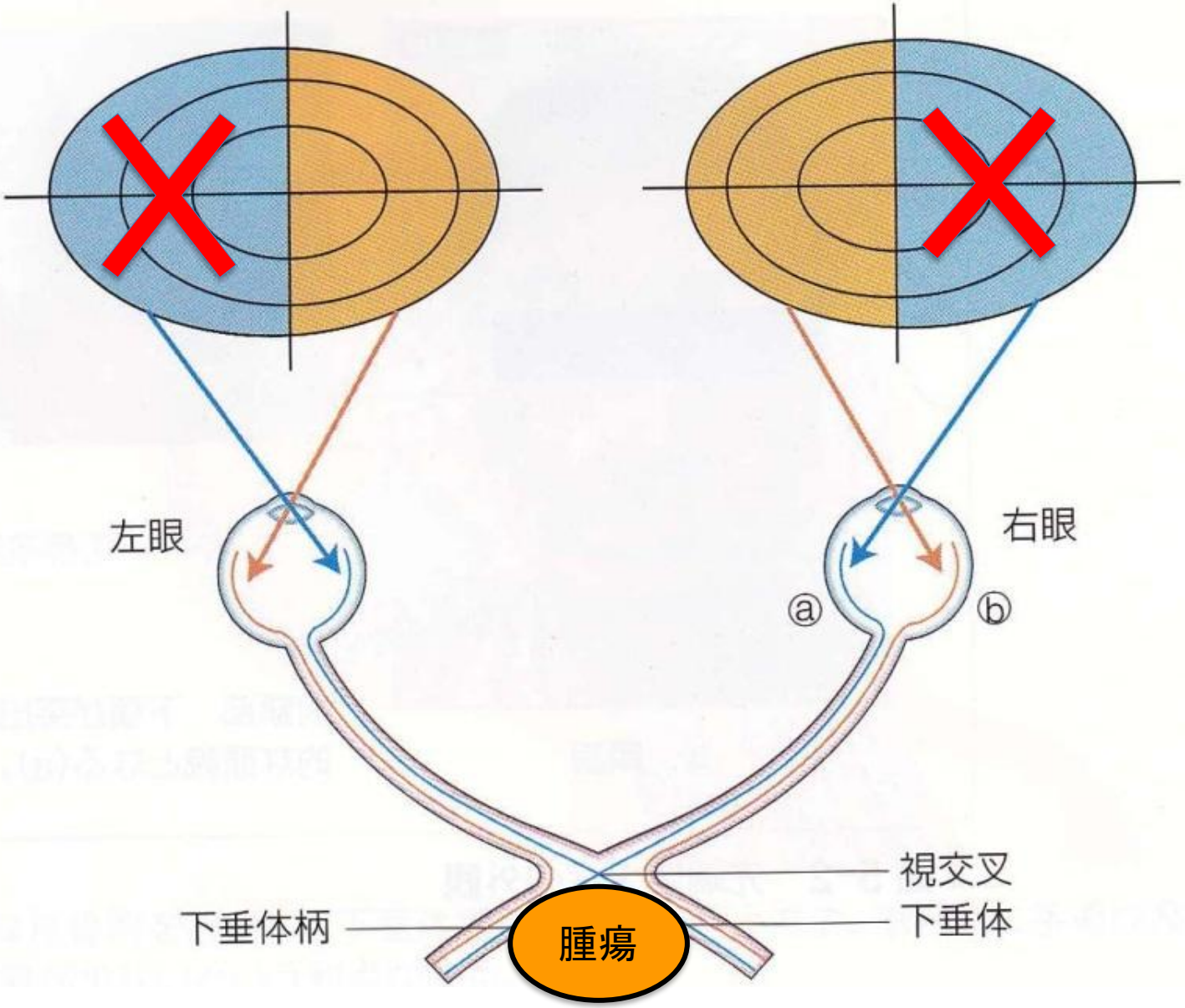

全身の諸臓器での問題

- 甲状腺腫大
- 心臓：高血圧、左室肥大、過剰拍動心、
  不整脈、弁膜症。
- 呼吸器：樽状胸郭を来たし低換気となる。
- 代謝：糖尿病、脂質代謝異常。

- 悪性疾患：
  大腸癌、胃癌、食道癌、悪性黒色腫の
  発生頻度が高くなる。悪性腫瘍の検索が必要。

■**診断**：

1)血液検査：**GH高値**（測定条件に注意）

IGF-1（ソマトメジンC）高値

（年齢、性別で基準値が異なるので判定に注意）

2)ホルモン負荷試験：

●**経口ブドウ糖負荷試験(OGTT)**

血糖上昇（GH分泌抑制因子）があってもGH分泌は抑制されない。(1 ng/mL以下に抑制されれば正常）

●**ブロモクリプチン負荷試験**

GH分泌が抑制される

（一部のGH産生腫瘍にドーパミンD2受容体があり、ドーパミン作動薬により、GH分泌が抑制されるため）

下垂体腫瘍の治療

経蝶形骨洞下垂体腫瘍摘出術

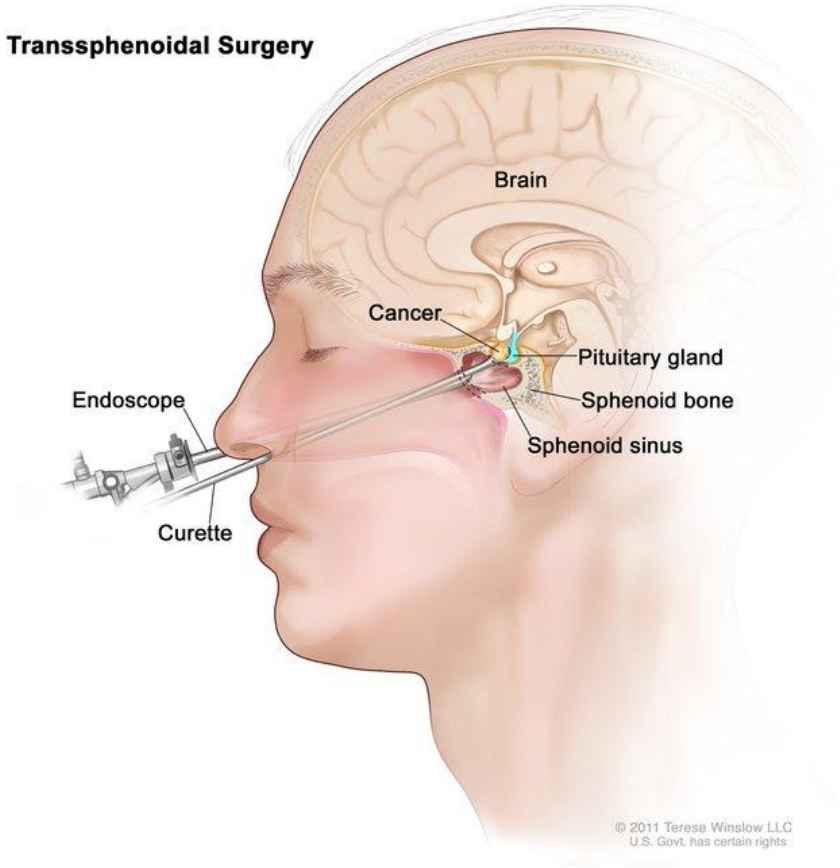

National Cancer Institute
Surgery, Transsphenoidal

下垂体腫瘍の治療



下垂体腫瘍の治療



下垂体腫瘍の手術

- 被膜外摘出でホルモン産生細胞を取り除く

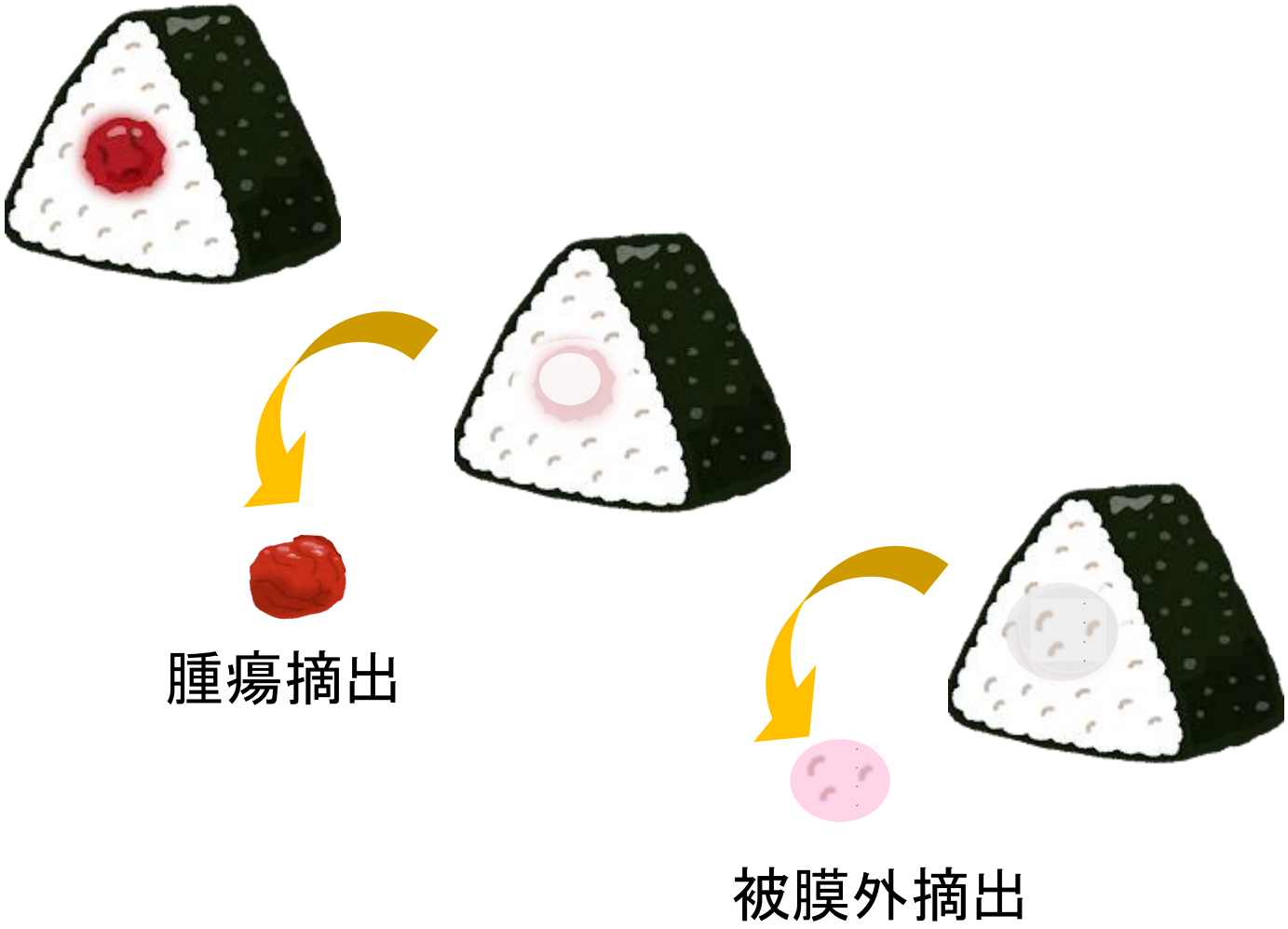

治療

- 薬物療法

1) ドパミン受容体作動薬

ブロモクリプチン、カベルゴリンでGH分泌抑制。

2) ソマトスタチンアナログ

オクトレオチド。ランレオチド。パシレオチド。

注射薬。月１回の徐放性剤あり。

GH分泌抑制効果、腫瘍縮小効果がある。

3) GH受容体拮抗薬

ペグビソマント。注射薬。GHの作用を抑制。

50歳代　男性

【主訴】 手がしびれる



Journal of Geriatric Cardiology (2018) 15: 547-550
を参照し演者編集

50歳代　男性

【主訴】 手がしびれる





Journal of Geriatric Cardiology (2018) 15: 547-550
を参照し演者編集

50歳代　男性





血液検査所見

Glu　　118 mg/dL

HbA1c　6.3 %

GH　　12.35 ng/mL

IGF-1　　863 ng/mL （59歳男性　80-233）

Journal of Geriatric Cardiology (2018) 15: 547-550

先端巨大症

成長ホルモン、IGF-1の過剰により、
特有の顔貌、合併症、生命予後の悪化を来たす疾患

主症候

1. 手足の容積の増大
2. 先端巨大症様顔貌（眉弓部の膨隆、鼻・口唇の肥大、下顎の突出など）
3. 巨大舌

副症候および参考所見

1. 発汗過多
2. 頭痛
3. 視力・視野障害
4. 月経異常
5. **睡眠時無呼吸症候群**
6. **耐糖能異常**
7. **高血圧**
8. **不正咬合**
9. **変形性関節症・手根管症候群**
10. 頭蓋骨および手足の単純X 線の異常

副症候のため長年治療を受けている場合がある

下垂体疾患診療マニュアル　改訂第3版

間脳下垂体機能障害の診断と治療の手引き（平成 30 年度改訂）

血圧と血糖値が高いと言われて



クッシング症候群



満月様顔貌



皮膚の菲薄化、点状出血

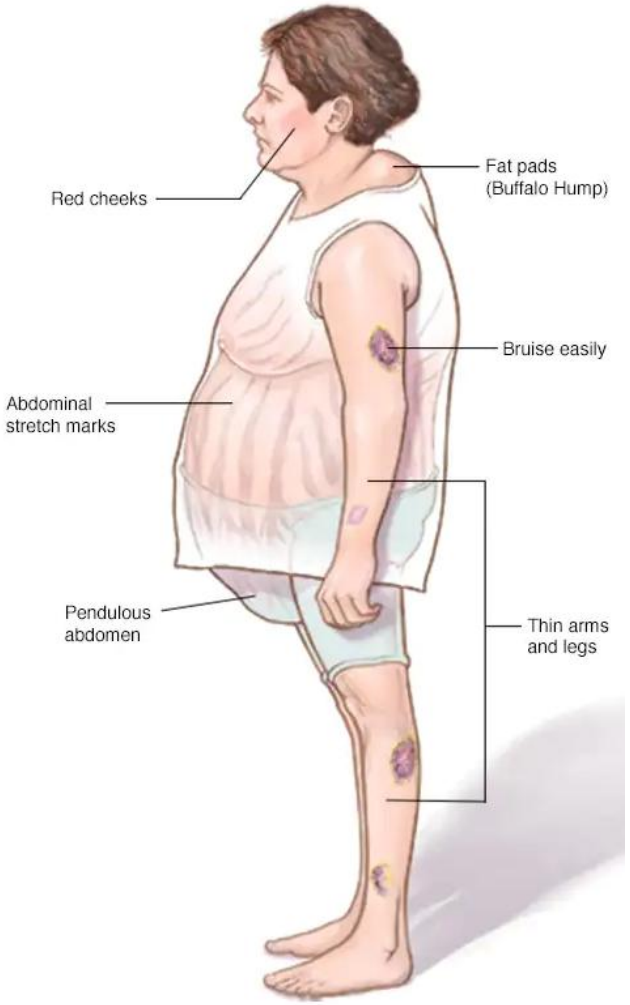

https://www.mayoclinic.org/diseases-conditions/cushing-syndrome/symptoms-causes/syc-20351310

- クッシング症候群の約40%がクッシング病(ACTH産生腺腫)

Cushing病の病態生理

- ACTHが腫瘍から自律的に分泌され、
  コルチゾールが慢性的に高値になる。
- ACTH産生腫瘍はCRH受容体を発現しているため、
  外因性のCRHに反応する。
- ACTH腫瘍細胞はバソプレシン受容体を持つことが多く、
  DDAVP(バソプレシン受容体作動薬)に反応する。
- 視床下部CRH細胞と下垂体の非腫瘍部のACTH細胞は抑制される。

ACTH産生腫瘍（クッシング病）

- ACTHを産生・分泌する腫瘍

■症状：クッシング徴候

1)脂質代謝異常：満月様顔貌、水牛様脂肪沈着、中心性肥満

（糖質コルチコイドが脂肪細胞の分化と中性脂肪の蓄積を促進し、脂肪組織が増加する）







2)タンパク質代謝異常

赤紫色皮膚線条

（タンパク質の合成低下で、
皮膚が裂け皮下血管が透視される）



3)糖代謝異常（糖尿病）

（糖質コルチコイドのインスリン拮抗作用）

4)電解質異常：低K血症、高血圧

（鉱質コルチコイド作用）

5)骨代謝異常：**骨粗鬆症**

骨吸収促進、骨形成低下
尿細管でのCa再吸収抑制、腸管からのCa吸収抑制など

6)男性ホルモン増加：ざ瘡（にきび）、多毛

7)その他：精神障害（抑うつ）、易感染性

ACTH依存性クッシング症候群の診断手順

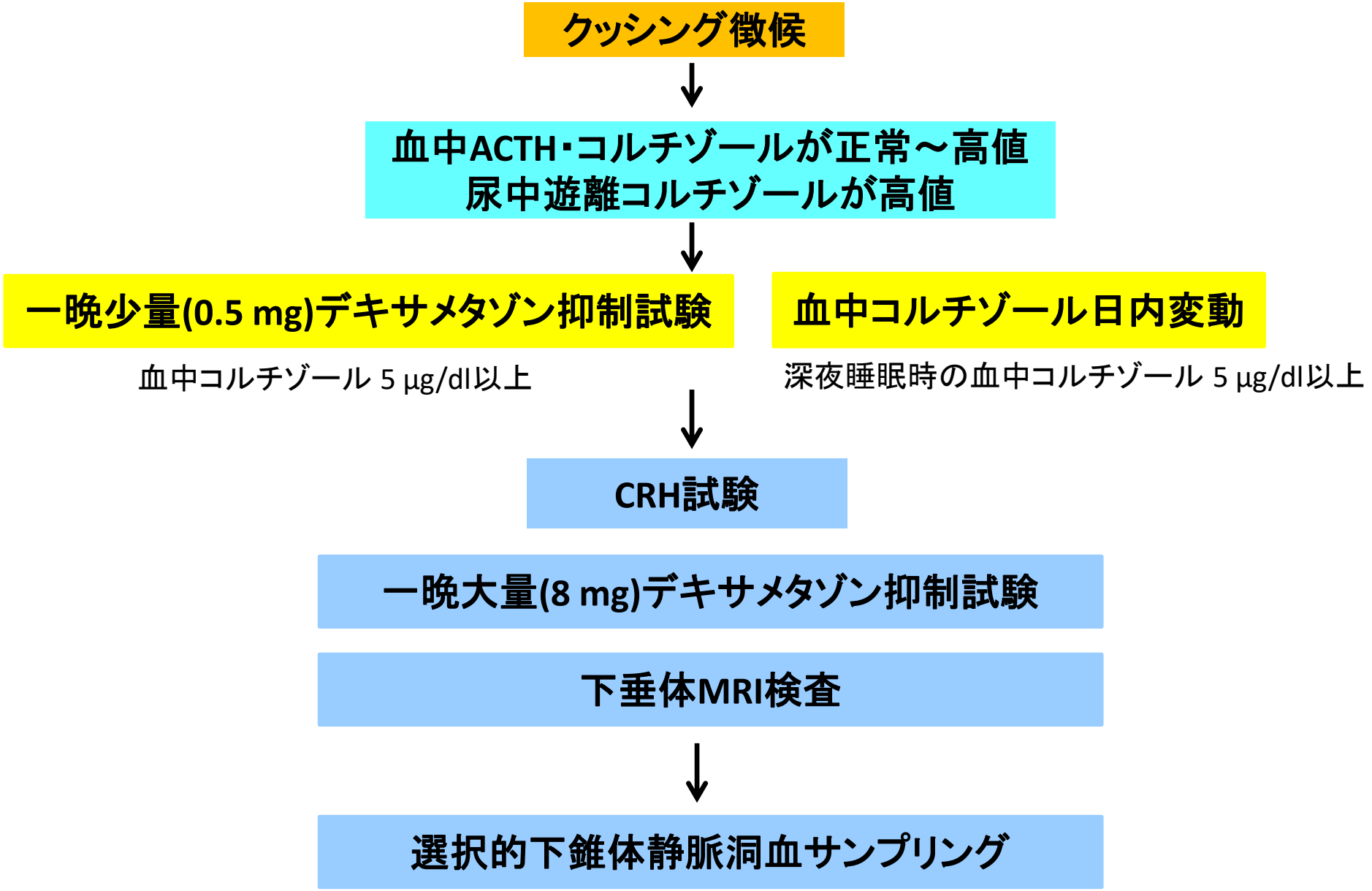

診断

スクリーニング検査

(1) 一晩少量デキサメタゾン抑制試験(0.5 mg)で
翌朝のコルチゾール5 μg/dl以上。

(2) 日内変動の消失。深夜睡眠時のコルチゾール値が5 μg/dl以上。

確定診断検査

(1) CRH試験：ヒトCRH 100 μg静注後、血中ACTHが前値の1.5倍以上。

(2) 一晩大量デキサメタゾン抑制試験(8 mg)で翌朝のコルチゾールが
前値の半分以下に抑制される。

(3) 画像検査：MRIで下垂体腫瘍が認められる。

(4) 選択的下錐体静脈洞血サンプリング：血中ACTH値の中枢・末梢比が
2以上（CRH刺激後は3以上）

合併症

- 高血圧
- 耐糖脳異常
- 肥満
- 骨粗鬆症
- 脂質代謝異常
- うつ状態。
- 血中コルチゾールが 30 μg/dL以上になると敗血症の危険性がある。

下垂体腫瘍の治療

経蝶形骨洞下垂体腫瘍摘出術

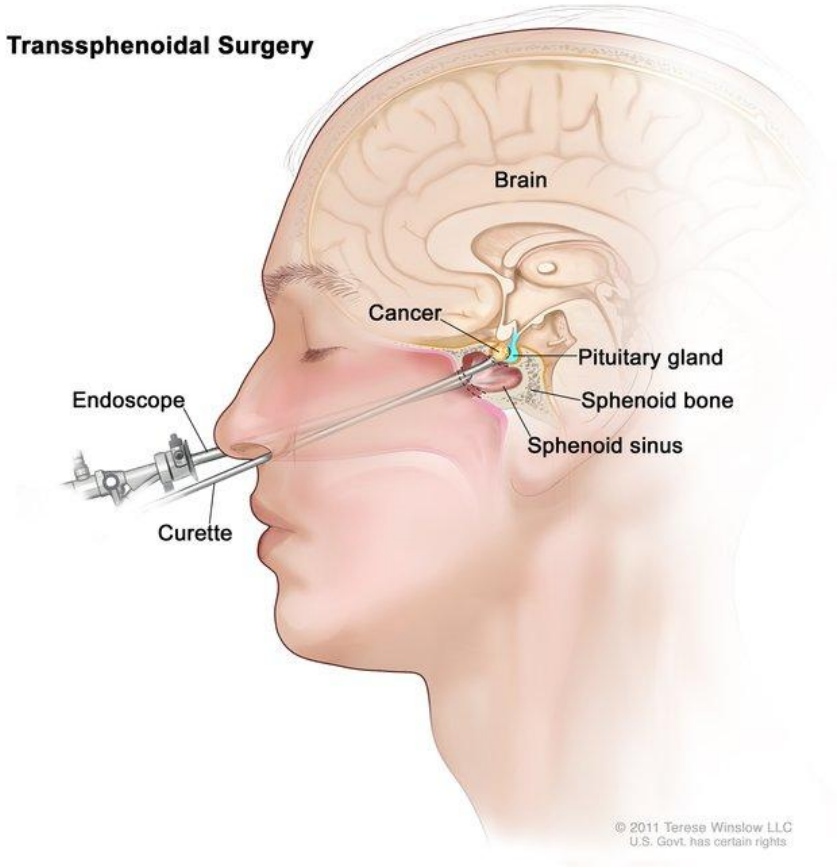

National Cancer Institute
Surgery, Transsphenoidal

■治療

薬物療法：手術不能例、再発例

ブロモクリプチン （ACTHを直接抑制）

メチラポン （副腎皮質ホルモン合成阻害）

ミトタン （副腎皮質細胞破壊）

放射線療法：定位放射線療法（ガンマナイフ）

ACTH-コルチゾル系の調節

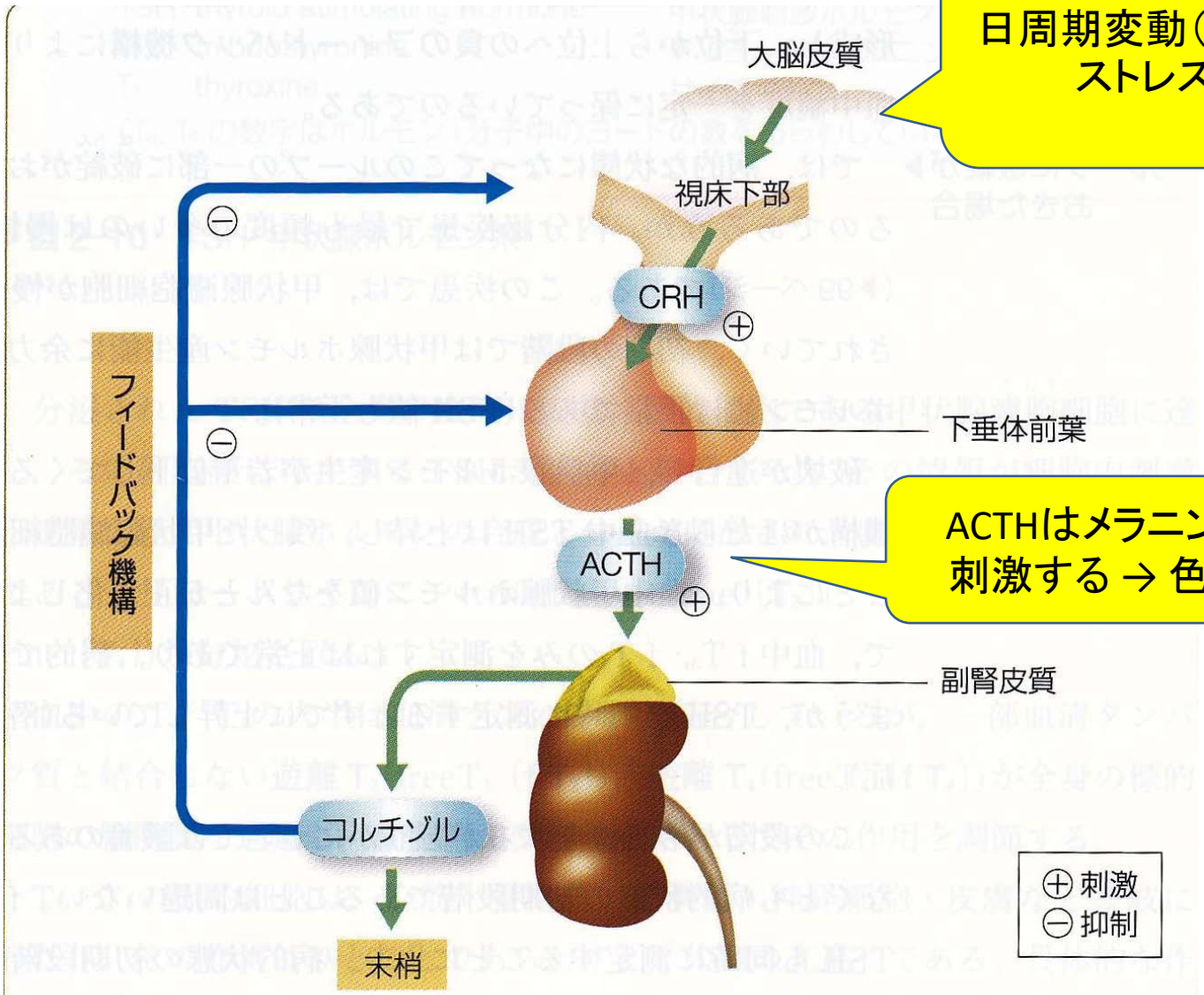

日周期変動（体内時計）
ストレス刺激

ACTHはメラニン細胞も
刺激する → 色素沈着

脂質代謝、タンパク質代謝、糖代謝、電解質、骨、血液などに作用

ACTH･コルチゾールの日内変動

ストレスによる
変動もある

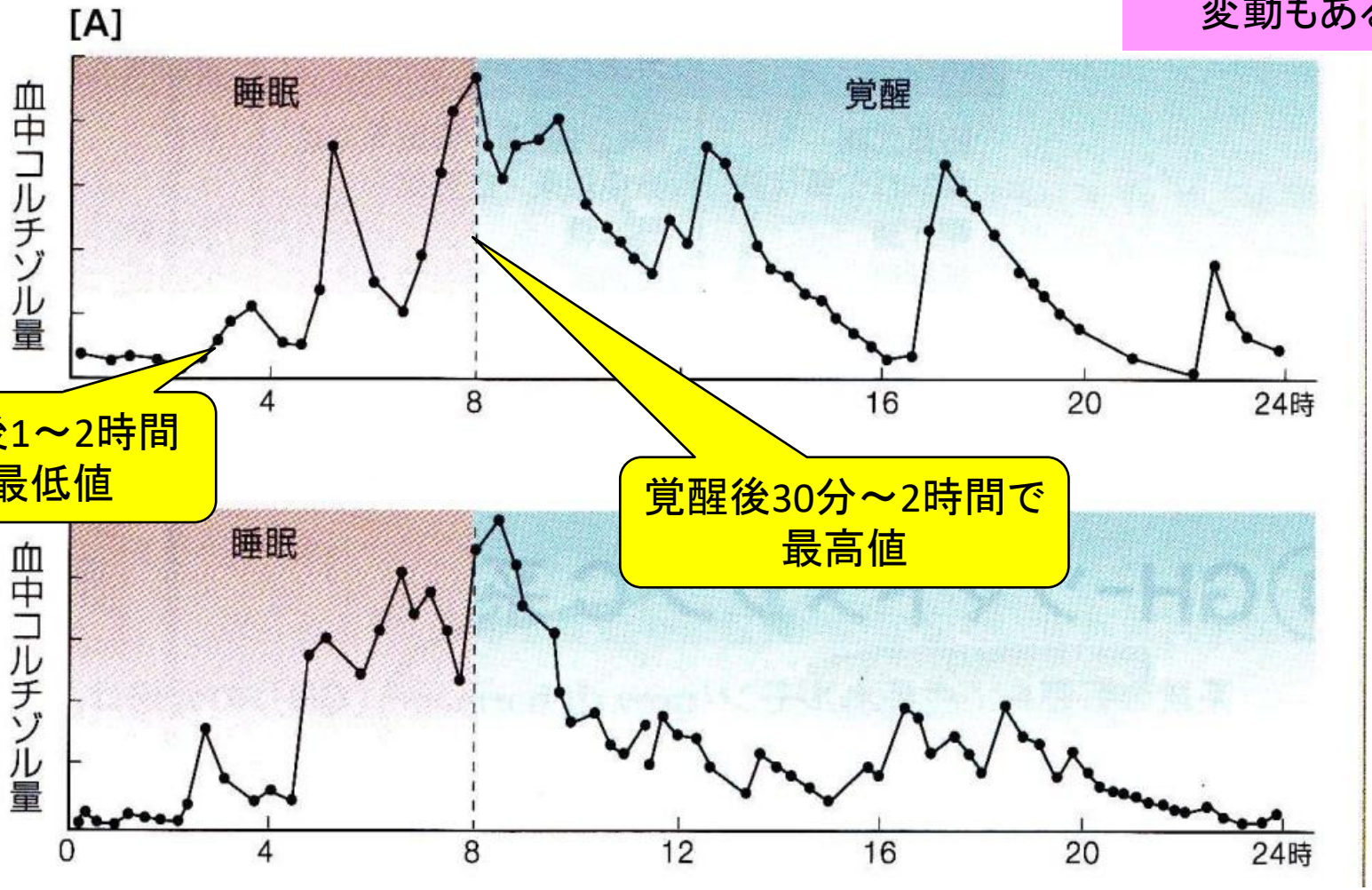

＊ACTH、コルチゾール測定は採血時間、安静が重要

クッシング病



手術前　　手術後

50歳代　女性

【主訴】健診で血糖高値、高血圧を指摘された



https://juntendo-urology.jp/disease/adrenal_tumor/

紹介する症例は臨床症例の一部を紹介したもので、
全ての症例が同様の結果を示すわけではありません。

50歳代　女性

【主訴】健診で血糖高値、高血圧を指摘された

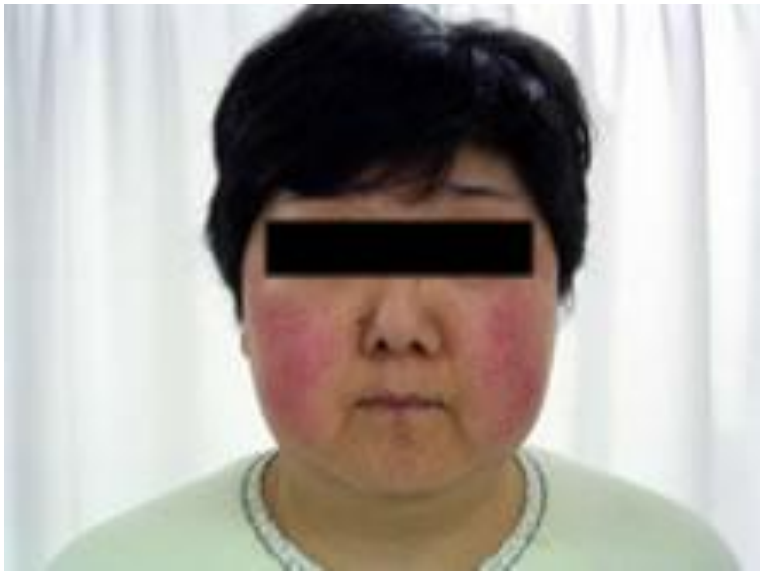

https://juntendo-urology.jp/disease/adrenal_tumor/

紹介する症例は臨床症例の一部を紹介したもので、
全ての症例が同様の結果を示すわけではありません。

20歳代、女性

3か月前から月経なし。
妊娠反応陰性で、子宮・卵巣に異常所見は認めない。

20歳代、女性

3か月前から月経なし。
妊娠反応陰性で、子宮・卵巣に異常所見は認めない。

乳汁分泌を認める。

20歳代、女性

3か月前から月経なし。
妊娠反応陰性で、子宮・卵巣に異常所見は認めない。

乳汁分泌を認める。

プロラクチン 198 ng/mL(基準15以下)

LH 3.5 mIU/mL(基準1.8～7.6)
FSH 6.0 mIU/mL(基準5.2～14.4)
エストラジオール 16 pg/mL(基準25～75)

MRIで下垂体に7 mmの腫瘤を認める。

プロラクチン産生腫瘍の治療

カベルゴリン治療前後の頭部MRI画像

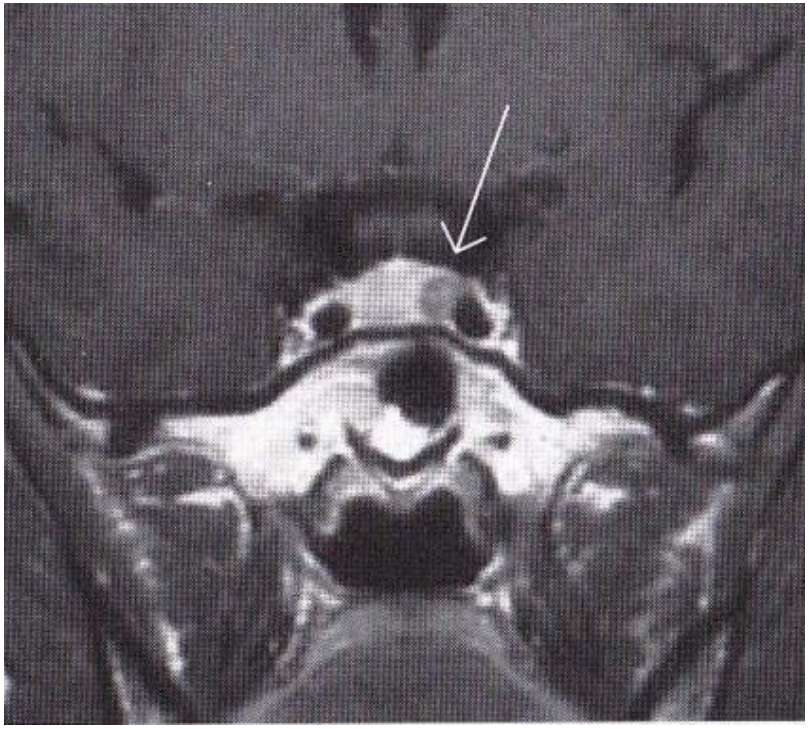

治療前

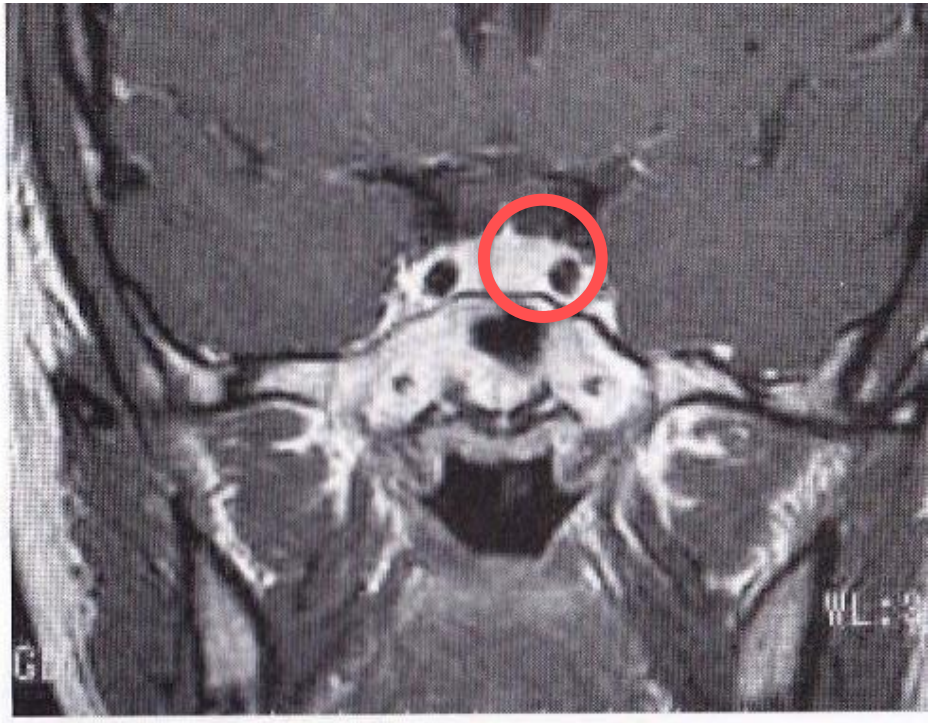

治療後12ヶ月

プロラクチン産生腫瘍は手術でなく薬で治療する

高プロラクチン血症

- 下垂体前葉からプロラクチンが過剰に分泌された状態。
- 原因には下垂体腺腫、視床下部障害、薬剤、甲状腺機能低下などがある。
- 女性では乳汁漏出、無月経、不妊、男性では性欲低下、不妊、乳汁漏出。
- 下垂体腺腫が大きければ圧迫症状としての頭痛や視野障害が出現する。

- 他の下垂体前葉ホルモンと違い、分泌促進因子よりも分泌抑制因子のドパミンにより強く制御されているので視床下部または視床下部-下垂体の交通が障害されると上昇する。

プロラクチン系

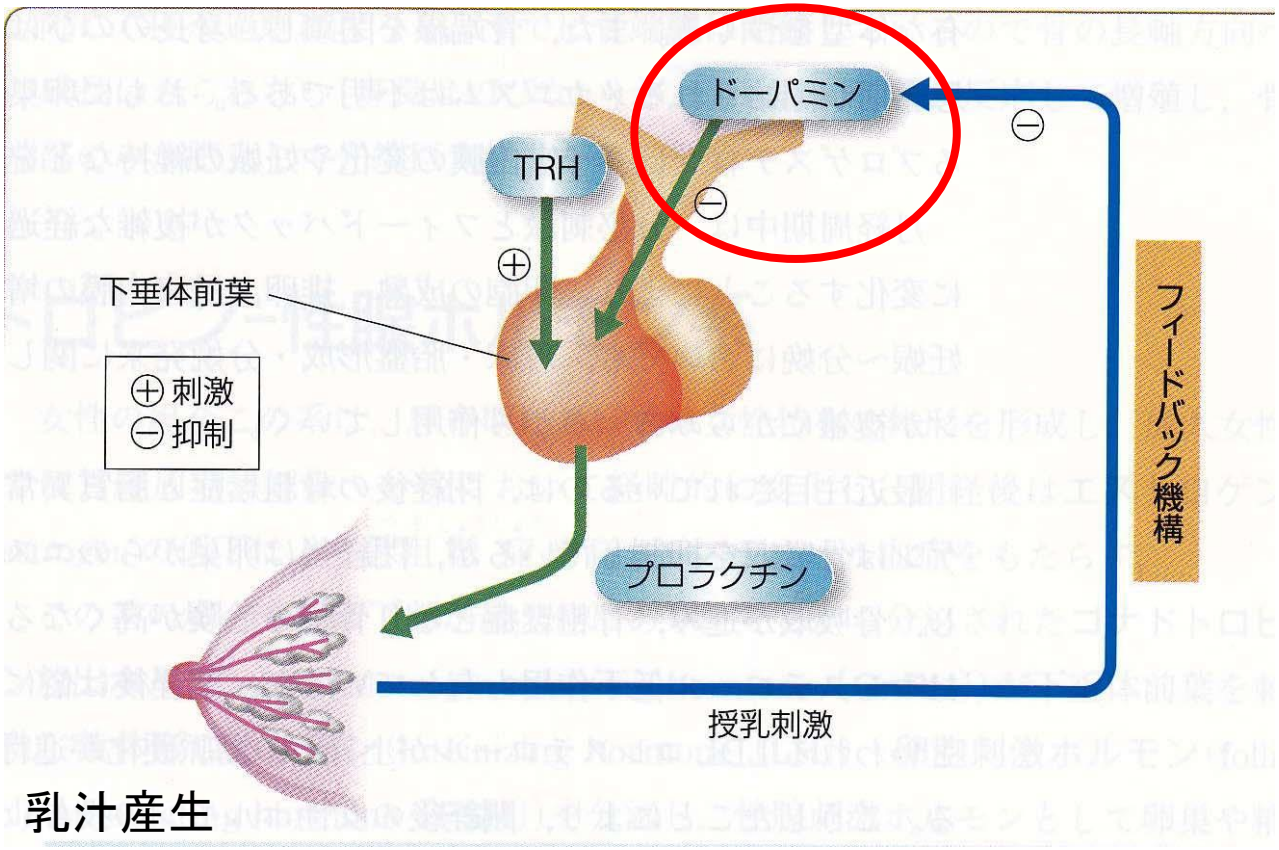

- 分娩後以外は停止状態
- 高PRL血症：無月経となる←性腺系のホルモンを抑制するため
  ＊薬剤性（抗ドーパミン薬）＊原発性甲状腺機能低下症
  ＊PRL産生腫瘍

PRLの作用と分泌調節

- 乳腺の発育促進作用。
- 乳汁産生･分泌促進作用。
- 性腺機能抑制作用。無排卵、無月経。

◆分泌促進：睡眠、ストレス、妊娠、授乳、ドパミン拮抗薬、
エストロゲン製剤、TRH

◆分泌抑制：ドパミン

- 分泌刺激よりも構成性に強く分泌抑制されている。
→　視床下部障害で抑制がとれて分泌が増える。

甲状腺機能低下症の時の高PRL血症

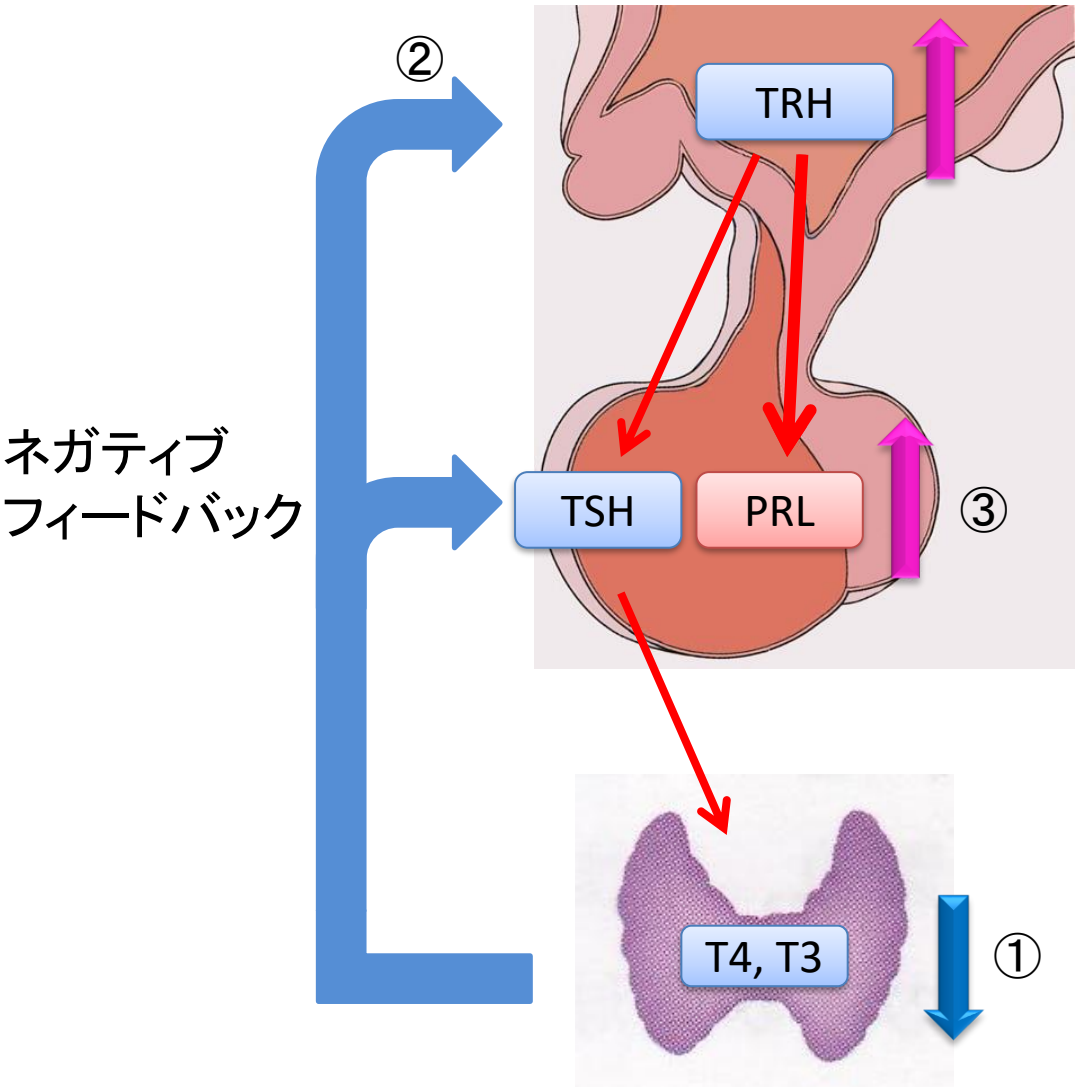

① 甲状腺機能低下

② ネガティブフィードバックで
TRH上昇

③ TRHがPRL分泌促進

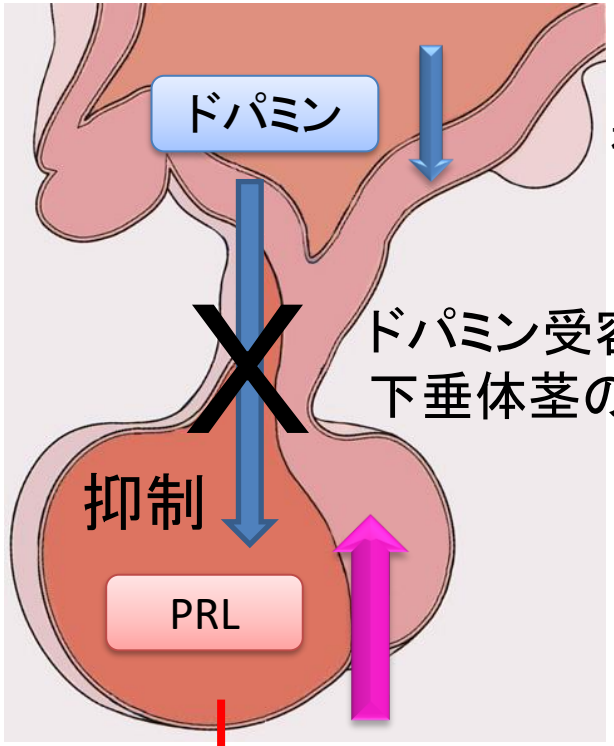

ドパミン産生抑制薬
視床下部の障害

ドパミン受容体拮抗剤
下垂体茎の断裂



乳汁分泌

高プロラクチン血症の原因となる薬剤

ドパミン産生抑制作用

降圧薬、循環器薬：レセルピン、メチルドパ、ベラパミル

ドパミン受容体拮抗薬

抗精神病薬：　ハロペリドール、クロルプロマジン
抗うつ薬：　イミプラミン、アミトリプチリン、パロキセチン
消化器病薬：　メトクロプラミド、ドンペリドン、
スルピリド、シメチジン、ラニチジン

PRL産生・分泌促進

エストロゲン製剤（経口避妊薬）

間脳下垂体機能障害

厚生労働科学研究費補助金
難治性疾患等政策研究事業
「間脳下垂体機能障害に関する調査研究」

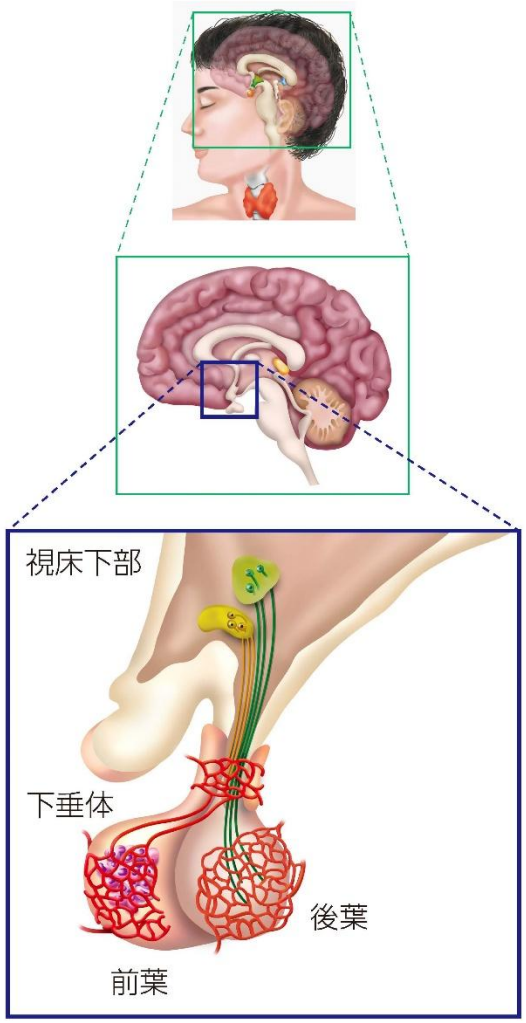

ホームページ　https://kannoukasuitai.jp/index.html



https://kannoukasuitai.jp/diencephalohypophysial.html

厚生労働科学研究費補助金
難治性疾患等政策研究事業
「間脳下垂体機能障害に関する調査研究」

所属施設一覧

地図上の数字をクリックすると、所属施設の公式ホームページへ移動します。

1.大月　道夫

所属	東京女子医科大学　内分泌内科学分野
役職	教授

26.高木　博史

所属	名古屋市立大学医学部附属東部医療センター　内分泌・糖尿病内科
役職	准教授

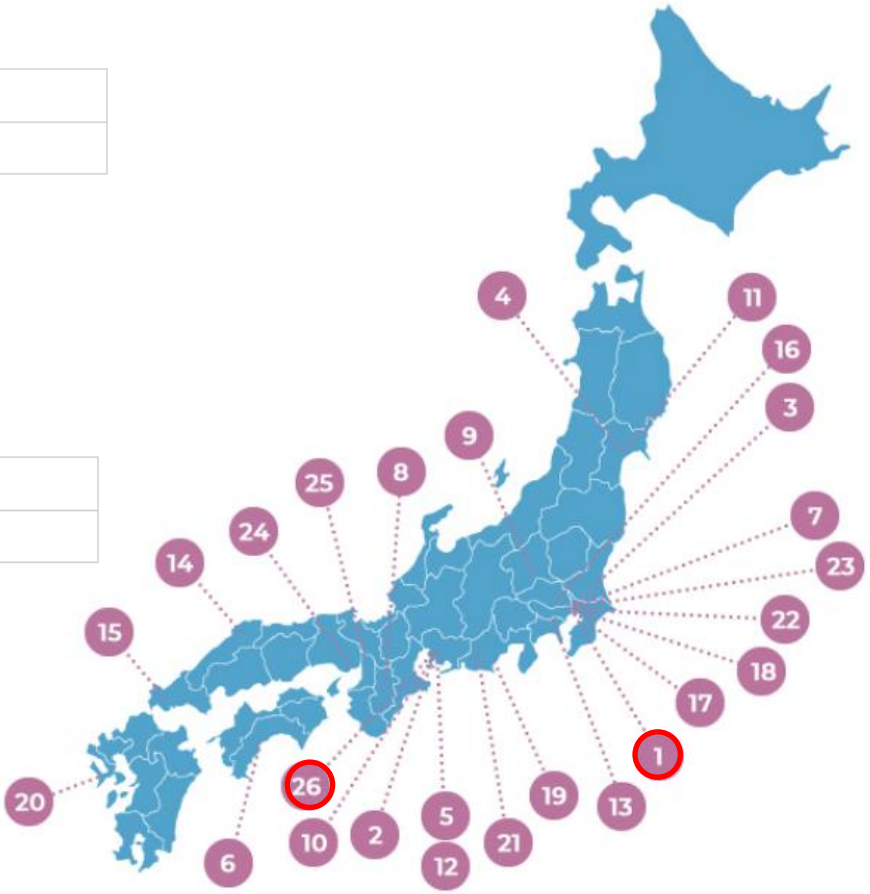

https://kannoukasuitai.jp/location.html

まとめ

- 下垂体には前葉と後葉があり、それぞれが複数のホルモンを分泌し、全身の代謝を調整している。
- ホルモンを産生する下垂体腫瘍は小さくても全身に影響を与えさまざまな症状を起こす。
- 病気を早く見つけられるよう、疾患啓蒙活動を行っている。
- 専門医の適切な治療を受けて頂く。
- 研究を重ね、有効な診断・治療法が開発されるように取り組んでいる。